

# التشريح المقارن للفقاريات

تأليف

دكتورة / منى فريد عبد الرحمن



الناشر

المكتبة الأكاديمية

٢٠٠٦

## حقوق النشر

الطبعة الأولى ١٩٩٢م

الطبعة الثانية ٢٠٠٦م

حقوق الطبع والنشر © جميع الحقوق محفوظة للناشر :

### المكتبة الأكاديمية

شركة مساهمة مصرية

رأس المال المصدر والدفع ١٨,٢٨٥,٠٠٠ جنيه مصرى

١٢١ شارع التحرير - الدقى - الجيزة

القاهرة - جمهورية مصر العربية

تليفون : ٧٤٨٥٢٨٢ - ٣٣٦٨٢٨٨ (٢٠٢)

فاكس : ٧٤٩١٨٩٠ (٢٠٢)

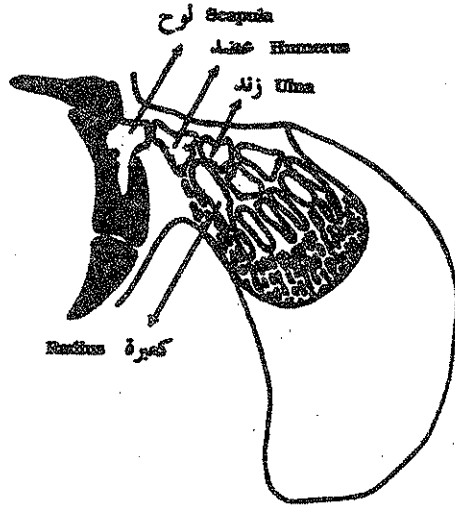
لا يجوز استنساخ أى جزء من هذا الكتاب بأى طريقة  
كانت إلا بعد الحصول على تصريح كتابى من الناشر .

بِسْمِ اللَّهِ الرَّحْمَنِ الرَّحِيمِ

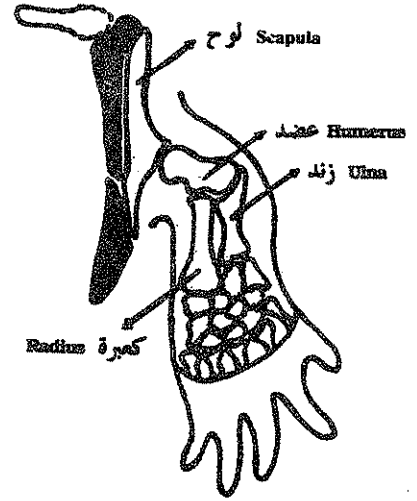


# التشريح المقارن للفقاريات

## Comparative Anatomy of Vertebrates




CROSSOPTERYGIAN لحمية الزعانف



LABYRINTHODONT لايرنثودونت

د. منى فريد عبدالرحمن



## المحتويات

صفحة	
١١	— مقدمة ، التماثل والتشابه بين الأعضاء .....
١٣	— الجلد ، وظائف الجلد .....
١٥	— جلد السهم .....
١٦	— الجلد في دائرية الفم .....
١٧	— جلد الأسماك الغضروفية .....
١٨	— جلد الأسماك العظمية .....
٢٠	— جلد البرمائيات .....
٢٣	— جلد الزواحف .....
٢٧	— جلد الطيور .....
٢٩	— جلد الثدييات .....
٣٦	— الجهاز الهيكلي .....
٣٩	— تكوين الجمجمة الغضروفية .....
٤٧	— الجمجمة العظمية .....
٥٠	— العظام الغضائية في رباعيات الأقدام .....
٥٠	— أولا : في البرمائيات .....
٥٣	— ثانيا : في الزواحف .....
٥٧	— ثالثا : جمجمة الطيور العظمية .....
٦٠	— رابعا : جمجمة الثدييات .....

٦٥	— العمود الفقري : في السهم — الأسماك — البرمائيات
٦٧	— الزواحف — الطيور — الثدييات
٦٩	— تكوين أجسام الفقرات
٧٠	— القص
٧٢	— الضلوع
٧٣	— الهيكل الطرفي — هيكل الأحزمة
٧٤	— الحزام الصدري
٧٦	— الحزام الحوضي
٧٩	— هيكل الأطراف ، في الأسماك
٨٠	— هيكل الطرف في الأسماك العظمية
٨١	— الطرف في رباعيات الأقدام
٨٣	— التحورات التكيفية في الأطراف
٨٨	— الجهاز العضلي
٩٠	— أسماء وتمائل العضلات الهيكلية
٩٦	— العضلات الجزعية الذيلية لرباعيات الأقدام
٩٧	— العضلات تحت الخيشومية وعضلات اللسان
٩٨	— العضلات الخارجية المنشأة لكرة العين
٩٩	— العضلات الطرفية
١٠٣	— العضلات الجلدية
١٠٤	— العضلات المحاكية
١٠٥	— الأعضاء الكهربائية
١٠٦	— الجهاز الدوري ، الجهاز الشرياني
١١٥	— الجهاز الوريدي
١٢٧	— المراجع



# مقدمة

## التشريح المقارن

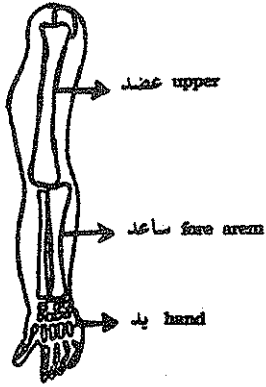
هذه الدراسة تتناول التركيب التشريحي للحيوانات الفقارية المختلفة بدءاً بالحيوانات البسيطة التركيب مثل السهم حتى الحيوانات الأكثر تعقيداً مثل الثدييات والتي يمثلها الأرنب في هذه الدراسة .

ويشمل هذا المقرر دراسة مقارنة للجهاز الجلدي والهيكلي والعضلي والدوري في الحيوانات الفقارية المختلفة ، والعلاقة بين تركيب هذه الأجهزة والوظيفة التي تؤديها في كل حيوان على حدة .

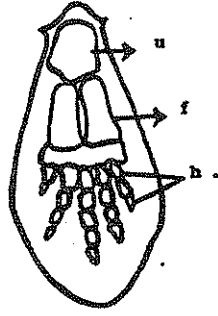
## التماثل والتشابه بين الأعضاء

الأعضاء التي لها أصل جنيني واحد تعرف بالأعضاء المتماثلة homologous حتى ولو لم تكن متشابهة أو لو كانت تؤدي وظائف مختلفة ، وإذا كانت هذه الأعضاء المتماثلة تؤدي نفس الوظيفة فإنها عادة تكون متماثلة في التركيب والشكل ولكن إذا اختلفت الوظيفة فإن الشكل والتركيب عادة ما يختلف تبعاً لها ، فمثلاً الطرفان الأماميان في الطيور والثدييات البحرية مثل كلب البحر وجناحي الخفاش كلها طرفان أماميان متماثلان في النشأة ولكنهم مختلفون في الشكل والتركيب بسبب وظائفهم المختلفة من سباحة إلى مشي إلى طيران وخلافه .

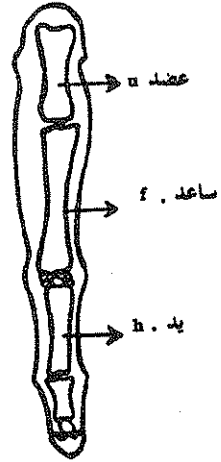
والأعضاء المتشابهة analogous لها أصل جنيني مختلف ولكن نظراً لقيامها بوظيفة متشابهة فإن شكلها وتركيبها عادة ما يكون متشابهاً ، فمثلاً أجنحة الليمور الطائر وأجنحة الطيور متشابهة ظاهرياً لأنها تقوم بوظيفة الطيران ولكن جناح الليمور هو ثنية جلدية ممتدة بين الطرف الأمامي والطرف الخلفي للحيوان وجناح الطيور هو محور للطرف الأمامي فقط إلى جناح ولذلك فهي أعضاء متشابهة وليست متماثلة ، وأيضاً الرئة في الحيوانات الأرضية تشبه الخياشيم في الأسماك من حيث أنها تقوم بوظيفة التنفس ولكن العضوان غير متماثلان في النشأة الجنينية لذلك لا يمكن اعتبارهما متماثلان .



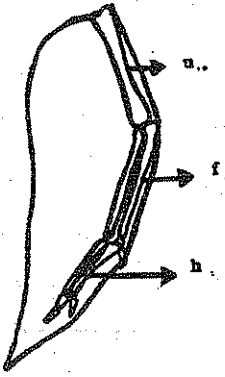
إنسان human



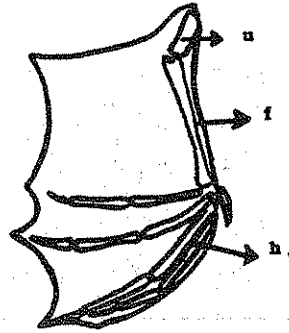
حوت whale



حصان horse



طائر Bird




خفاش bat

### الأعضاء المتماثلة

الطرف الأمامي لحيوانات ثدييه مختلفه يوضح معنى التماثل  
جناح السنجاب الطائر مشابه لجناح الطيور وليس مماثل لها

السنجاب الطائر الأوروي



## الجلد

### The Integumentary System

يعتبر الجلد الدعامة الخارجية للجسم ويغطي هو وتراكيبه الاضافية الجسم من الخارج ويتركب في الفقاريات من طبقتين البشرة والأدمة الأولى تنشأ من طبقة الأكتودرم والثانية من الميزودرم ، ويؤدي الجلد وظائف عديدة هامة نظراً لأنه العضو المتصل مباشرة بالوسط الخارجي المعرض له الكائن الحي .

#### وظائف الجلد :

##### ١ - دعامة للجسم :

يعمل الجلد كدعامة خارجية للجسم ويحفظ له شكله الخارجي بالتعاون مع الهيكل الداخلي المتكون من العظام .

##### ٢ - الحماية :

يغطي السطح الخارجي للجلد بطبقة قرنية صلبة تعمل كخط دفاع قوى يمنع دخول الميكروبات والمواد الضارة ويحمي الأعضاء الداخلية من الإصابة بالصدمات الخارجية . ويصعب إصابة الجسم إذا كان الجلد سليماً ولكن إذا أصيب بجرح فإن الأنسجة الداخلية تتعري وتسهل إصابتها بالأمراض وتعمل التراكيب الداخلية للجلد على زيادة هذه الحماية فمثلاً قشور الأسماك ودروع السلحفاة والريش والشعر والدهن الموجود في الجلد كلها تراكيب ذات أهمية كبيرة في الدفاع عن الجسم - كما أن لون الجسم وحيويات الصبغة والسموم به تحميه من الأعداء ومن أشعة الشمس الزائدة .

### ٣ - الإخراج :

الجلد يساعد في تنظيم الضغط الأسموزي للخلايا الداخلية عن طريق إخراج العرق الذي يساعد أيضا في الحفاظ على درجة حرارة الجسم ثابتة . والتخلص من بعض المواد الضارة .

### ٤ - تنظيم درجة حرارة الجسم :

كل العمليات الحيوية في الجسم ينتج عنها انبعاث حرارة تتوزع على الأعضاء المختلفة بواسطة الدم وتفقد عن طريق المواد الإخراجية مثل البول والبراز والعرق من الجهاز الإخراجي أو الرثان أو الجلد الذي يقوم بالعبء الأكبر في التخلص من الحرارة الزائدة في الجسم . ففي المناطق الباردة يحفظ الجلد درجة الحرارة ثابتة بتقليل العرق واختزان الحرارة في الشحم الموجود تحت الجلد أو بالفراء أو الشعر أو الريش ، وبواسطة انقباض الأوعية الدموية تحت الجلد يمنع تسرب الحرارة خارج الجسم أما في المناطق الحارة فإن اتساع الأوعية الدموية يساعد على تسرب الحرارة خارج الجسم كما أن يجر العرق الذي تفرزه الغدد العرقية الموجودة بالجلد يستهلك كمية الحرارة الزائدة في الجسم .

### ٥ - اختزان الدهن :

الدهن المختزن في طبقات الجلد الداخلية يؤدي وظيفتين هامتين فهو يعمل كإداة عازلة تمنع تسرب الحرارة من الجسم كما أنه يعمل كمخزن للغذاء الزائد في الطيور والحيوانات التي تبيت يباتاً شتوياً كالبرمائيات والزواحف والديبة التي تستهلكه إما اثناء الهجرة أو في أوقات النوم الطويلة . وتختلف مناطق تجمع الدهن في الجسم في الحيوانات المختلفة وبين الذكور والإناث من نفس النوع ويساهم الدهن في تحديد الشكل الخارجى للجسم .

### ٦ - التنفس :

يساعد الجلد في البرمائيات في عملية التنفس فيحدث تبادل غازات عن طريق الجلد بين الدم والوسط الخارجى ، كما تعتبر الخياشيم في الأسماك امتدادات للجلد غنية بالأوعية الدموية لتعطي سطحاً كبيراً لتبادل الغازات بين الدم في الأوعية الدموية الدقيقة وبين الماء الذى تعوم فيه السمكة .

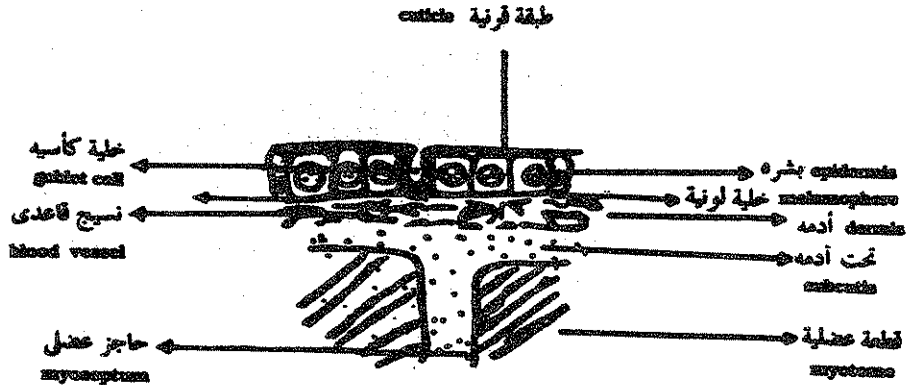
## ٧ - الاحساس :

الجلد يستقبل الكثير من المؤثرات الخارجية ويوصلها إلى نهايات الأعصاب الموجودة في طبقاته الداخلية ، من هذه المؤثرات الحرارة والبرودة والضغط ومحدثات الألم ويساعد ذلك في قيام أجهزة الجسم المختلفة بردود الفعل الملائمة والتي تحافظ على الحيوان ككل .

## جلد السهم :

البشرة في السهم رقيقة وتتكون من طبقة واحدة من الخلايا المكعبة أو العمادية ، كما أنها تحتوي على غدد وحيدة تسمى الغدد الكأسية ويغطي الجلد من الخارج طبقة كيتينية رقيقة . وتقوم خلايا البشرة على غشاء رقيق يسمى الغشاء القاعدي الذي يفصلها عن الأدمة الموجودة تحتها .

والأدمة في السهم متكونة من طبقة رقيقة من نسيج ضام تحتوي على الخلايا اللونية ويوجد تحت الأدمة طبقة تحت أدمية هلامية تحتوي على القليل من الياف النسيج الضام وهذه الطبقة متصلة بالفواصل العضلية الموجودة تحتها .



قطاع عمودي في جلد السهم

V.S. of skin of Amphioxus

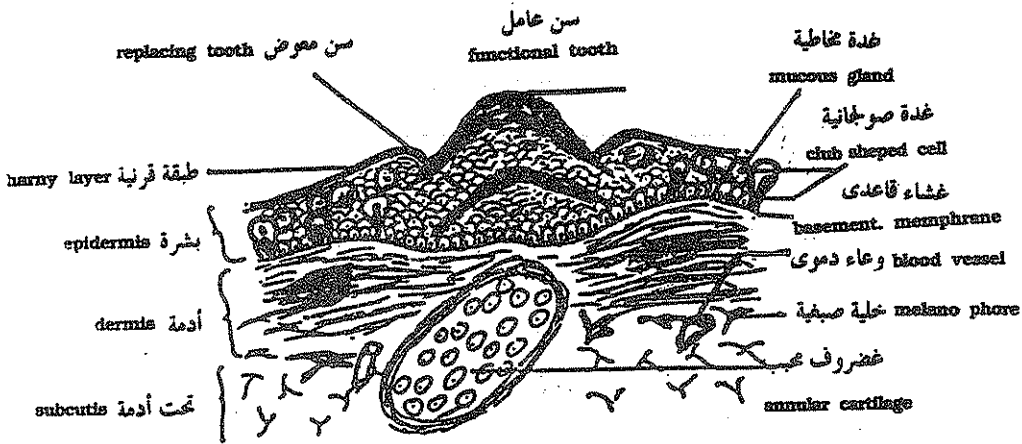
## الجلد في دائرية الفم مثل البتروميزون :

تتركب البشرة في الجللكى من طلائية حرشفية مصففة مثل بقية الفقاريات وهذه الطلائية تحتوى على أنواع عديدة من الغدد منها خلايا مفرزة للمخاط ذات نواه قاعدية مضغوطة وخلايا مخاطية منقطة ذات أنوية مستديرة وحببيات عديدة وخلايا صولجانية تستقر على الغشاء القاعدى ، والبشرة في الجللكى ملساء ناعمة لا تحتوى على مكونات صلبة ويغطيها من الخارج طبقة قرنية رقيقة .

والأدمة في الجللكى سميكة وتتركب من نسيج ضام كثيف متكون من ألياف متلاصقة وممتدة تحت الغشاء القاعدى ويوجد تحت هذه الطبقة نسيج ضام خلالى يحتوى على خلايا صغيفة وأوعية دموية .

## الأسنان القرنية في الجللكى :

يحتوى الجلد المبطن للقمع الفمى للجللكى على أسنان قرنية سريعة التساقط والاحلال ، وتوجد هذه الأسنان أيضا على اللسان القاطع وتستخدم لقطع لحم السمكة الكبيزة التى يتعلق بها الجللكى ويتغذى على دمائها وهذه الأسنان القرنية تعتبر زوائد من البشرة متكونة من محور في خلايا البشرة إلى مادة كيراتينية والأسنان السطحية تسمى



الجللكى - قطاع عمودى في الجلد في منطقة القمع الفمى

PETROMYZON  
V.S. of skin in the buccal funnel region

الأسنان العاملة ويوجد تحتها أسنان بديلة تحمل محلها عند تأكلها أو تساقطها ويدعم كل سن غضروف محبب يوجد في الأدمة ويتكون منها .

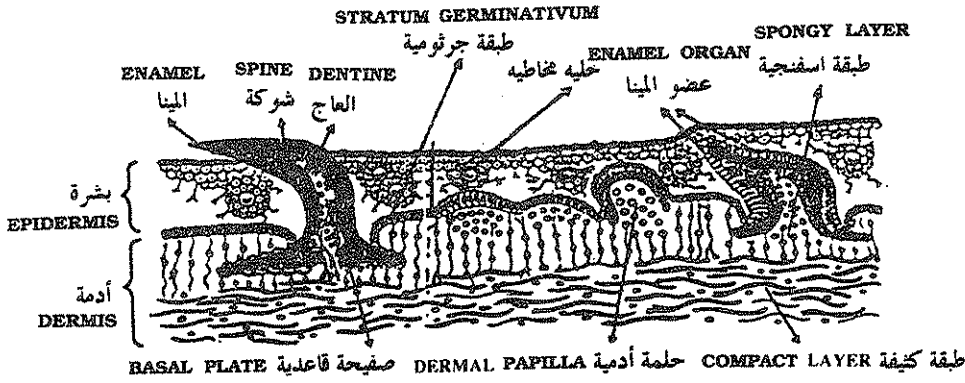
### جلد الأسماك الغضروفية مثل كلب السمك :

جلد الأسماك الغضروفية يتكون من بشرة تحتوى على خلايا قليلة مفرزة للمخاط وأدمة متكونة من نسيج ضام تحتوى على خلايا لونية تقع تحت الغشاء القاعدى .

ويوجد على سطح الجلد فى الأسماك الغضروفية حراشف أو قشور عديدة تسمى الحراشف الدرعية وكل واحدة منها تتكون من تجويف وسطى لى يحيط به طبقة من مادة السنين يغطى سطحها من الخارج طبقة رقيقة من المينا ويحتوى تجويف اللب على اعصاب وأوعية دموية عديدة .

### تكوين القشور الدرعية :

فى المراحل الأولى لتكوين القشور الدرعية تتجمع بعض الخلايا المعروفة بمكونة السنين Odontoblasts تحت الغشاء القاعدى ويزداد عدد الخلايا بالانقسام حتى تكون مايعرف بالحلمة الأدمية dermal papilla وفى نفس الوقت تستطيل الخلايا الجرثومية المكونة لطبقة ملييجى والملاصقة للحلمات الأدمية ويطلق عليها الآن العضو المفرز للمينا enamel organ وتفرز خلايا الحلمة الأدمية طبقة من السنين على سطحها الخارجى وفى نفس الوقت يفرز عضو المينا طبقة رقيقة من المينا تغطى طبقة السنين ، وبأستمرار إفراز السنين والمينا تنمو بأطراد شوكة الحرشفة الدرعية ناحية سطح الجلد حتى تبرز عليه من الخارج ، ويستمر إفراز السنين من الحلمة الأدمية عند قاعدة الشوكة لتتكون الصفحية القاعدية ( basal plate ) وتضيق الفتحة الواسعة الموجودة تحت تجويف اللب تدريجيا حتى تصبح ممثلة بفتحة صغيرة واحدة أو اثنتان لمرور الأوعية الدموية والأعصاب من الأدمة إلى داخل تجويف اللب ويزيادة ضيق فتحة تجويف اللب تضغط الصفيحة القاعدية على الأوعية الدموية المغذية للحرشفة الدرعية ويتوقف نموها ، ويعمل الإمداد الدموى بعد ذلك على تغذيتها والحفاظة عليها فقط وعادة ماتكون هذه الحراشف سهلة التساقط .



ق . ع في جلد كلب السمك يظهر تكون الحراشف الدرعية  
Diagram of a vertical section through the skin of a dogfish, showing the development of placoid scales. (After Neal and Ratiff).

### أسنان الأسماك الغضروفية :

تعتبر هذه الأسنان حراشف درعية متحورة ومكونة من الجلد المبطن لتجويف الفم وهي متصلة بالفكوك بواسطة نسيج ضام فقط . ولذلك فهي سهلة التساقط أثناء مهاجمة القرش لفريسته وتحل أسنان جديدة محل المتساقطة باستمرار ، وتقع الأسنان العاملة على جافة الفك والأسنان المتكونة حديثاً تقع تحتها مباشرة لتندفع إلى الحافة عند الحاجة .

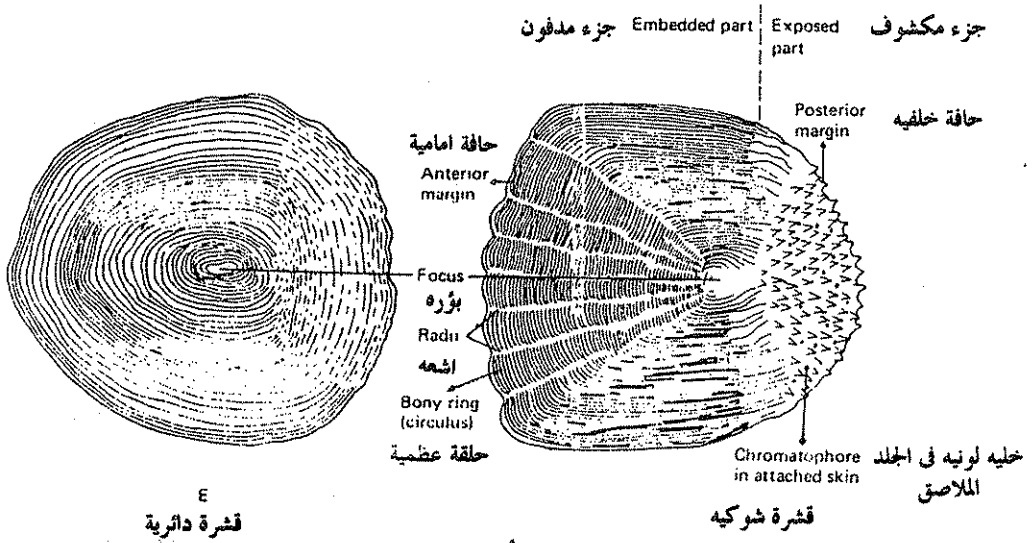
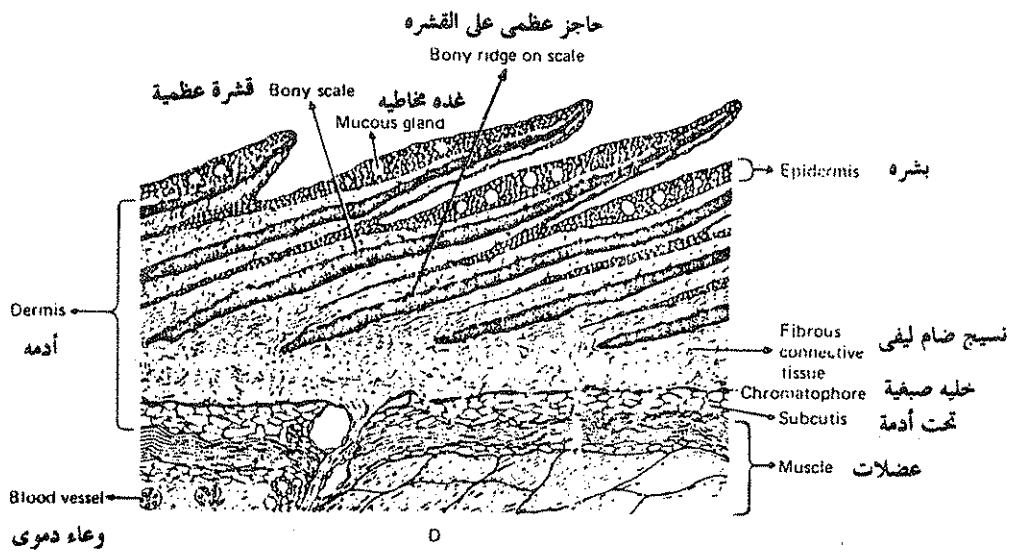
### تمائل الحراشف الدرعية مع أسنان ذوات الفكوك :

تعتبر الحراشف الدرعية الموجودة في الأسماك الغضروفية مماثلة في الشكل والتركيب والنشأة لأسنان الفقاريات ذوات الفكوك ( الأسماك - الثدييات ) فالأسنان تتكون من الجلد المبطن لتجويف الفم والجزء الخارجى منها والمسمى بالتاج يماثل شوكة الحراشفة الدرعية ويمثل الجزء السفلى من السن الصفحية القاعدية للحراشفة ويوجد تجويف اللب في كلاهما محتوى على أوعية دموية وأعصاب كما أن كلاهما متكون من مادة السنين المغطاء بالمينا .

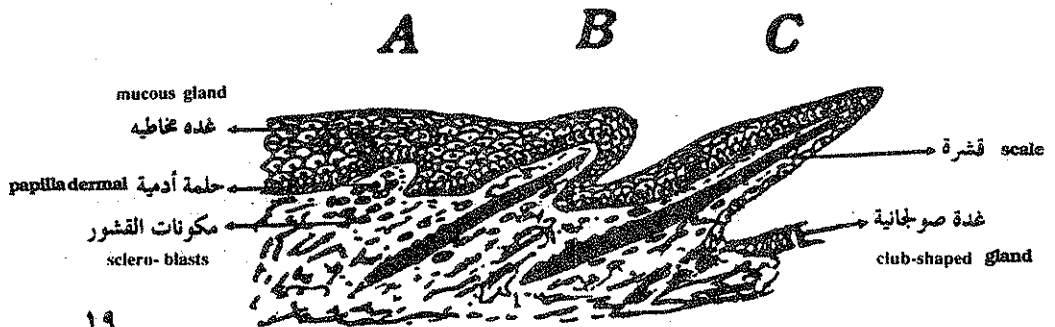
### جلد الأسماك العظمية :

تتكون البشرة من طلائية حرشفية مصففة تحتوى على خلايا مخاطية وصولجانية ولاتحول الطبقة السطحية للجلد إلى مادة حرشفية لأنه مغطى بقشور دائرية صلبة ، والادمة تتكون من نسيج ضام محتوى على خلايا صبغية وتنشأ منها القشور الدائرية





انواع القشور في الاسماك العظمية



مراحل تكوين القشرة الدائرية العظمية في الاسماك

المفلطحة والتي يترسب فيها العظم على شكل حلقات متتالية في المواسم المختلفة ويمكن تحديد عمر السمكة بعدد الحلقات ويلاحظ ان النمو في الحلقات يكون سريعا في الربيع والصيف ويكاد يتوقف في موسم الشتاء ، وتتراكب القشور فوق بعضها بحيث تغطي القشور الأمامية تلك الموجودة خلفها وتكون القشور مدفونة في الجلد بواسطة جزئها الأمامي وحررة من الخلف .

### تكوين القشور العظمية الدائرية في الأسماك العظمية :

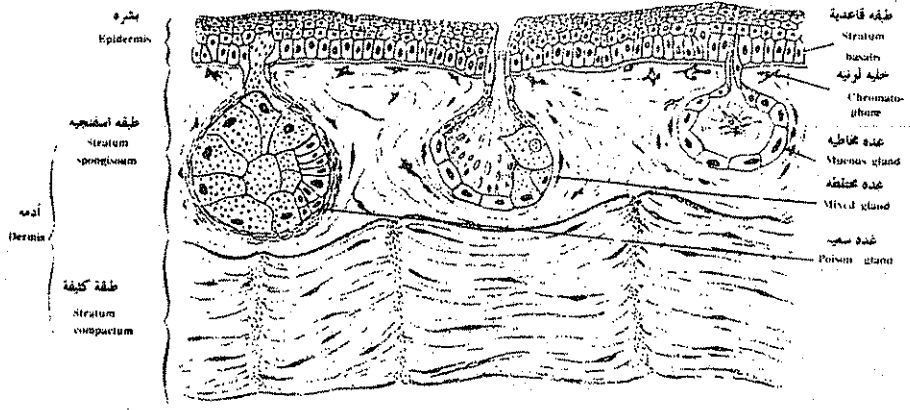
يبدأ ظهور القشرة الدائرية على شكل تجمع من خلايا أدمية تسمى بمكونة القشرة ( Scleroblasts ) وهذه الخلايا تتجمع تحت الغشاء القاعدي وتترتب لتكون حلقات أدمية ( dermal papillae ) ثم تفرز هذه الحلقات الأدمية صفيحة عظمية في منتصفها ، تكون نواه لتكوين القشرة في وضع مائل وتنمو إلى الداخل وإلى الخارج لتدفع بالبشرة إلى الخارج وقد تمزق البشرة في بعض المناطق لتبرز منها القشرة عارية خارج الجسم ، وباستمرار النمو تزداد القشرة في الحجم والسمك يترسب كميات إضافية من العظم حتى تتراكب القشور فوق بعضها وتظهر فيها حلقات العمر ، وبعض القشور الدائرية في الأسماك العظمية تحتوى على أشواك في مؤخرتها وتسمى هذه بالقشور الشوكية ( ctenoid scales ) والقشور لها تجاويف شعاعية تسمى بالخطوط المائلة أو الشعاعية ( radial lines ) تساعد في تثبيت مقدم القشرة في جلد السمكة .

### جلد البرمائيات :

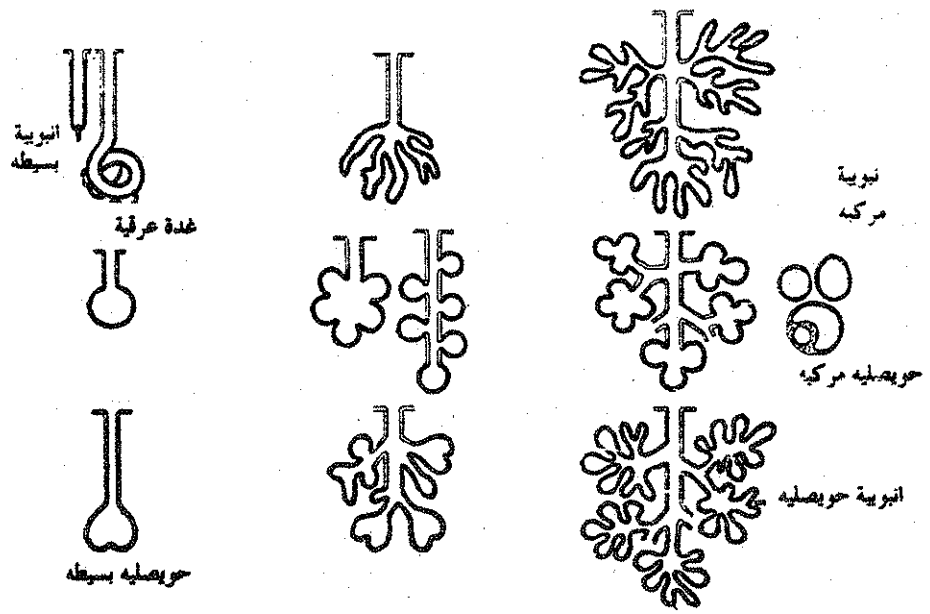
جلد البرمائيات عار ناعم وزلق ويتركب من طبقتين أساسيتين كما هو المعتاد في الحيوانات الفقارية عموما ، فيتركب من بشرة ( epidermis ) وأدمة ( dermis ) يفصل بينهما غشاء قاعدي .

### البشرة :

وتتكون من طبقة مليجي ذات الخلايا العمادية التي تنقسم باستمرار لتعطي عدة طبقات من خلايا اسفنجية تقل في الحجم كلما اتجهنا الى سطح الجسم وتفلطح لتعطي طبقة قرنية خارجية .



ق . م . ق . في جلد الضفدعة  
Skin (cross-section)



العدد عديدة الخلايا في الحيوانات الفقارية

## الأدمة :

وتتكون من نسيج ضام سائب يحتوي على العديد من الأوعية الدموية والأعصاب وعلى الخلايا اللونية ( melanophores ) التي تتحكم في لون الضفدعة الذي يتغير تبعا لدرجة الحرارة والرطوبة وكمية الضوء كما تحتوي الأدمة على غدد مخاطية عديدة يتركب جدارها من خلايا مكعبة مفرزة للمخاط الذي يتجمع داخل تجويف الغدة الحوصلي الشكل ثم يسيل منها للخارج فيساعد على تبادل الغازات خلال الجلد أثناء البيات الشتوي كما يساعد على هروب الحيوان من أعدائه . كما توجد غدد سمية كبيرة الحجم جدرها متكونة من مدج خلوي ( syncetium ) وهي تفرز مادة سامة تساعد على قتل الميكروبات أو في مقاومة الأعداء وهذه الغدد توجد بكثرة في منطقة الغدة النكفانية ( paratoid gland ) الموجودة خلف العين .

## اللون في جلد الضفدعة :

توجد في جلد الضفادع خلايا لونية كثيرة ذات زوائد عديدة يتحكم في انتشار الحبيبات اللونية داخلها عاملان أحدهما هرمون يسمى ميلاتونين يفرزه الجسم الصنوبري ( pineal body ) الموجود على السطح العلوي للمخ الأمامي ويسبب انكماش الخلايا اللونية ابيضاض اللون والآخر يسمى الهرمون المنشط للخلايا اللونية ( MSH ) أو الهرمون المنشط لإفراز الميلانين والذي يفرزه الفص الأوسط من الغدة النخامية الموجودة أسفل المخ الأمامي والذي يسبب انتشار سريع للحبيبات اللونية في زوائد الخلية مسببا قتامة في اللون ويؤثر الضوء والحرارة والنظر على إفراز تلك الهرمونات وبالتالي على اللون في البرمائيات .

## تكوين الغدد عديدة الخلايا :

تتكون الغدد من طبقة البشرة وتنمو في اتجاه الأدمة المفككة ويقع جسم الغدة نفسه في الأدمة بينما يمر عنقها في البشرة لتطلق إفرازها على سطح الجسم ويكون الإفراز على شكل عرق أو مخاط أو زيت أو مادة سمية حسب وظيفة الغدة ونوع الحيوان والغدد إما بسيطة أو مركبة من عدة وحدات وهي إما أنبوية أو حوصلية أو مختلطة .

وغالبا ماتكون قناة الغدة مفرزة وتكون وظيفتها توصيل الإفراز إلى الخارج ويطلق اسم الغدد ذات الإفراز الخارجى ( exocrine glands ) على هذا النوع من الغدد أما اسم الغدد الصماء ( endocrine glands ) فيطلق على الغدد التى تفقد اتصالها بالخارج وتكون عديمة القناة وتسمى إفرازاتها الهرمونات .

### وتتكون الغدد بالترتيب التالى :

- ١ — انغماد حبل من الخلايا المسمطة من البشرة إلى الأدمة .
- ٢ — تفرع هذا الحبل من الخلايا إلى عدة فروع أنبوية الشكل .
- ٣ — ظهور تجويف داخلى فى الأفرع لتتكون القنوات الغدية فى الغدد الأنبوية .
- ٤ — إزدياد حجم التجويف داخل نهايات الغدد لتتكون حويصلات فى حالة الغدد الحويصلية .
- ٥ — اختفاء عنق الغدد فى حالة تكوين الغدد الصماء .

### جلد الزواحف :

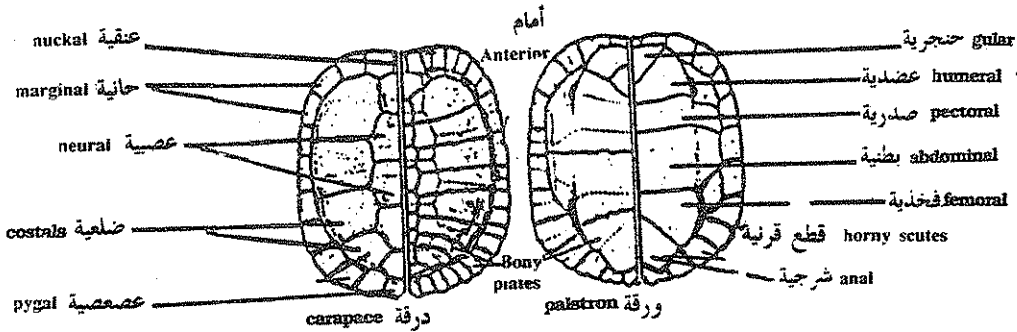
يتميز جلد الزواحف باحتوائه على حراشف قرنية تمثل تغلظات فى الطبقة القرنية للجلد ولذلك تعتبر هذه الحراشف ذات نشأة من البشرة ، وجلد الزواحف يحتوى على غدد قليلة موجودة فى مناطق محددة مثل الثقوب الفخذية فى الضب والتى يعتبرها بعض العلماء ثقب للتهوية وليست غدداً حقيقية .

### تكوين الحراشف القرنية للزواحف :

تنشأ حلمة أدمية فى المنطقة التى ستتكون بها الحرشفة تنمو إلى الخارج لتدفع بالبشرة أمامها ، وتتلقى طبقة مليجي مادة غذائية غنية من الأوعية الدموية الموجودة بجوار الحلما الأدمية فتنشط خلايا طبقة مليجي الموجودة فوق الحلما وتنقسم بسرعة أكبر لتعطى طبقات جديدة من الخلايا التى تتفلسح تدريجيا وتتحول إلى مادة قرنية لتكون الحرشفة القرنية .

وبالبشرة القرنية للزواحف متساقطة وليست دائمة فتسقط قطعة واحدة فى الثعابين أو

على شكل فتات كما في السحالي ، كما يوجد في بعض الزواحف مثل السلحفاة والتمساح قشور عظمية ( Osteoderms ) تنشأ من الأدمة بطريقة مشابهة لتكوين القشور العظمية في الأسماك ، ويلاحظ أن السلاحف تنمو فيها هذه القشور بدرجة كبيرة لتلتحم مع بعضها ومع الضلوع الموجودة تحتها لتكون درقة كبيرة تحيط بالجسم ويمكن انسحاب الرأس والأطراف داخلها للحماية وتتكون الدرقة في السلاحف من جزء ظهري وآخر بطني متصلان من الجوانب إما بعظام كما في السلاحف الأرضية أو بنسيج ضام كما في السلاحف البحرية . والجزء الظهري يسمى الدرقة ويتكون من صف وسطي من القطع يسمى بالقطع العصبية لأنه يقع فوق الحبل العصبي والقطعة الأولى من هذا الصف تسمى العنقية والأخيرة العصصية ، يلي هذا الصف إلى الخارج القطع الضلعية وعددها ( ٤ ) ثم ( ١١ ) قطعة حافية ، ويسمى الغطاء البطني بالورقة ويتكون على كل جانب من الأمام إلى الخلف من قطعة حنجرية ثم عضدية فصدريّة فبطنية ثم فخذية وأخيراً قطعة شرجية في مؤخرة البطن .



الدرقة والورقة أو الغطاء الظهري والبطني للسلحفاة  
The shell of turtle (Chrysemys) showing the arrangement of external  
horny scutes over the bony plates.

القشور القرنية المتكونة من البشرة :

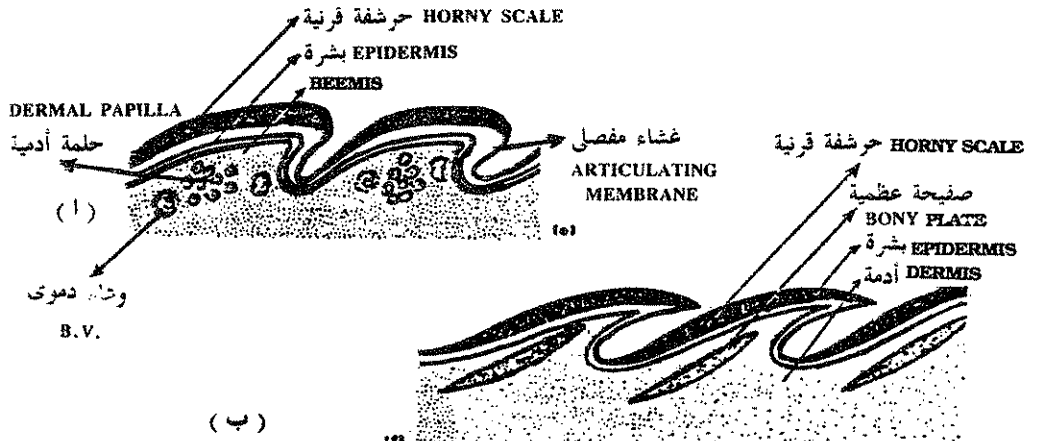
### ( Keratinized epidermal structures )

تنشئ بشرة الزواحف على نفسها حول بروز صغير من الأدمة يسمى بالحملة ( papilla ) لتكون قشورا قرنية وتتحول البشرة على جانبي الحملة إلى طبقة تنسحب من داخلها كلية المكونات الميزودرمية الأدمية تاركة الطبقة الطلائية العلوية والسفلية متلاصقتين وهذه القشور تختلف في الشكل من بروزات صغيرة كما في الحرباء إلى قشور قرنية رفيعة متراكبة كما في الثعابين .

والقشور القرنية ناتجة من الطبقة القرنية للبشرة ويجب أن لا يخلط بينها وبين القشور العظمية الموجودة في الأسماك والتي تنشأ أساساً من طبقة الأدمة .

وتكون القشور القرنية مفلطحة في السلحفاة لتغطي الصفائح العظمية المكونة للدرقة ( carapace ) والورقة ( plastron ) وتتصل العضلات بالقشور البطنية المصفوفة عرضياً في الثعبان وتحركها إلى أعلى وإلى أسفل وبذلك تساعد هذه القشور في حركة الثعابين .

والقشور القرنية المميزة للزواحف يوجد مثلها في أرجل الطيور وعلى ذيل بعض الثدييات الكيسية والفئران .



(e) horny epidermal scales of the snake: (f) diagram of a verticilla section of lizard skin showing bony dermal plates beneath horny epidermal scales.

القشور القرنية في جلد الثعابين (أ)

القشور القرنية الموجودة فوق صفائح عظمية أدوية في السلحفاة (ب)

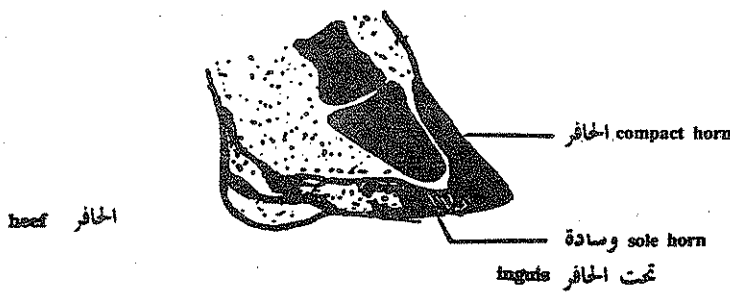
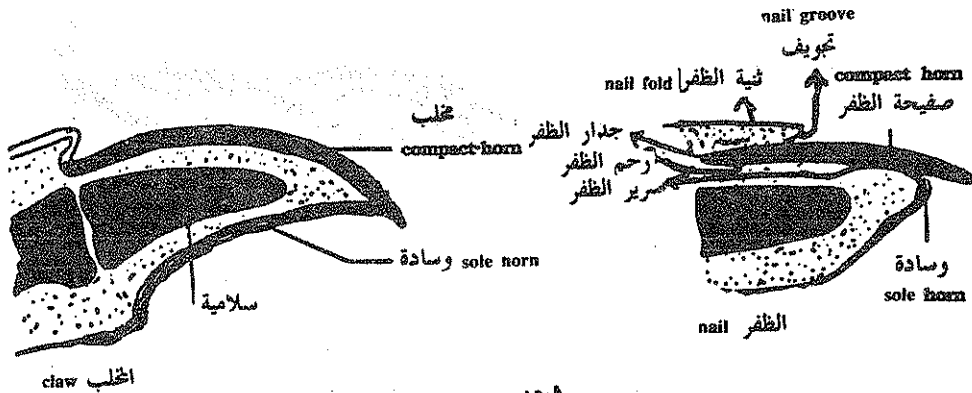
### المخالب والأظافر والحوافر :

تعطي الطبقة القرنية لبشرة الرهليات المخالب (claws) التي تتحور لتعطي الأظافر (nails) أو الحوافر (hoofs) في معظم الثدييات وتغطي هذه التراكيب السلاميات وتشبه القشور القرنية الموجودة على الزواحف وأرجل الطيور .

ويتركب الظفر من صفيحة الظفر claw plate وهي طويلة وصلبة تحتمها وسادة (pad) من نسيج أنعم وأقل صلابة ليقابلها في الحافريات حافر (hoof) ووسادة تحت الحافر (sole plate) ويتركب الحافر من عدة صفائح ظفرية قصيرة ملتحمة مع بعضها بقوة بمادة لاصقة وتحت الحافر يكون عبارة عن وسادة تحت المنحنى الموجود على حافة الحافر .

والصفيحة القرنية المكونة للظفر تغطي سرير الظفر (nail bed) وهي مغطاة من الجوانب ومن الناحية القريبة من الجسم بواسطة جدار الظفر (nail wall) ويفصل تجويف الظفر (nail groove) سرير الظفر عن جدار الظفر وتغطي ثنية الظفر (nail fold) عادة جزءاً أبيض هلال الشكل يقع ناحية قاعدة الظفر يسمى القمر (lanule) .

وثنية الظفر لها نفس طبقات الجلد والجزء الواقع أسفلها يسمى رحم الظفر (nail matrix) وهو الذي يكون ظفراً جديداً من البقايا الميتة للخلايا الطلائية القرنية ، أما الطبقة الجرثومية التي تعطي سطح سرير الظفر فإنها لاتساهم في عمل الظفر الجديد ولكنها تكون سطحاً ليتزلق الظفر فوقه أثناء النمو .





## جلد الطيور :

جلد الطيور عادة رفيع لأنه مغطى بغطاء كثيف من الريش وهو جاف ذو طبقة قرنية ناعمة خارجية والبشرة مكونة من خلايا حرشفية مصففة رفيعة أما الأدمة فهي غنية بالخلايا الدهنية . والغدد الوحيدة الموجودة في جلد الطيور هي زوج من الغدد العصصية uropygal glands التي تفتح في حلمة فوق الذيل وهي تفرز سائل زيتي يستخدم في تشحيم المنقار والريش . وغطاء المنقار يتكون بطريقة مشابهة لتكوين الأظافر والمخالب . وللطيور حراشف قرنية ومخالب على الأرجل وتوجد مخالب أيضا على حافة الأجنحة وخصوصا في الصغار .

## الريش :

الريش هو زوائد جلدية يوصف عادة بأنه حراشف متحورة وهذا التماثل قائم على طريقة التكوين وعلى ملاحظة أنه في الحمام ينشأ الريش من الحراشف الموجودة على الساقين وفي بعض الطيور مثل البوم نجد أن الريش والحراشف موجودة جنبا إلى جنب على الجلد وللريش وظيفتان أساسيتان فهو يساعد في حفظ درجة حرارة الجسم ثابتة كما يساعد في الطيران .

والريش يتميز إلى ثلاثة أنواع ريش محيط contour feathers وزغب down feathers ووبر filoplumes ويصطف الريش عادة على الجسم ولكن في مناطق معينة مثل تحت الجناح وحول فتحة الشرج يكون مبعثرا بلا نظام .

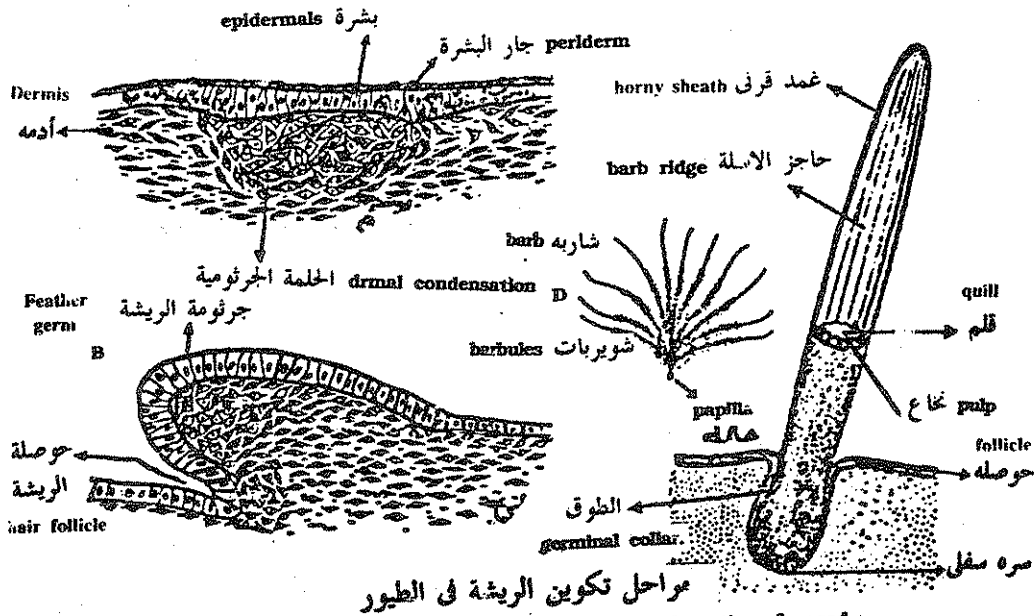
## تكوين الريش :

يبدأ تكوين الريش بتجمع خلايا عديدة في الأدمة لتكوين الحلمة الأدمية ، وتكون غنية بالأوعية الدموية ومغطاة بطبقة متضخمة من البشرة تسمى جرثومة الريشة وبزيادة الانقسام في خلايا الحلمة الأدمية تبرز البشرة إلى الخارج كما تنمو أيضا متعمقة داخل الأدمة لتكون حفرة حول قاعدة الريشة تسمى بالحوصلة ( hair follicle ) يحيطها الطوق الجرثومي ( germinal collar ) وتسمى البداية الأولى للريشة بجرثومة الريشة ( feather germ ) .

وباستمرار النمو تتميز الريشة إلى قلم (quill) كيتيني ناشئ من خلايا البشرة يحيط بتجويف أدمى نخاعي غني للأوعية الدموية والأعصاب ومغطى بغمد خارجي مكون من الطبقة الخارجية للبشرة .

وعند اكتمال نمو الريشة ينفجر الغمد الخارجي ويتميز القلم الداخلي إلى أسلوات (barbs) وأسيالات (barbules) وتنسبط الأسلوات مكونة النصل (vane) وباكتمال النمو يضغط الطوق الجرثومي على قاعدة الريشة يمنع الأمداد الدموي إلى داخل اللب (pulp) فتجف الريشة ويقل الإحساس بها . ولكل ريشة فتحتان سفليتان تسمى العليا بالسرة العليا (superior umbilicus) والسفلى التي تفتح إلى الأدمة بالسرة السفلى (inferior umbilicus) .

وينتج لون الريش أما بسبب التركيب الطبيعي للريشة وطريقة انعكاس الضوء عليها مثل اللون الأبيض والأزرق أو بسبب وجود صبغات معينة داخل الخلايا الملونة كما في حالة اللون الأحمر والأصفر والبني وهذه الخلايا منتشرة في الطبقة القرنية للريشة وفي الطبقة المحيطة بحوصلة الريشة .



مراحل تكوين الريشة في الطيور  
Feather formation. A. Feather germ showing condensation of mesoderm beneath the epidermis. B. Feather germ at a later stage. C. Down feather still enclosed in a sheath inferior umbilicus feather after the sheath has split. (C. and D after Rowley, 1960).

## تكوين جلد الثدييات :

بتركيب الجلد في الفقاريات عموماً من طبقتين طبقة البشرة ( epidermis ) وطبقة الأدمة ( dermis ) وتنشأ من مصدرين مختلفين :

( أ ) البشرة طبقة سطحية وتنشأ من الأكتودرم .

( ب ) الأدمة هي الطبقة السفلى أو العميقة وتنشأ من الميزودرم .

### أ - تكوين البشرة : ( Development of epidermis ) :

- ( ١ ) في البداية يكون سطح الجلد مغطى بطبقة واحدة من الخلايا الاكتودرمية المكعبة .
- ٢ - تفرز الطبقة السطحية طبقة اخرى من خلايا مفلطحة تسمى جار البشرة ( periderm ) .
- ٣ - باستمرار النمو تنقسم الطبقة القاعدية لتكون طبقة ثالثة متوسطة من خلايا سداسية .
- ٤ - تستمر الطبقة القاعدية الجرثومية في الانقسام لتعطي عدة طبقات متوسطة ( spongy layer ) من خلايا سداسية تفلطح كلما ابتعدنا عن الطبقة القاعدية لتكون مايعرف بالطبقة الحبيبية ( granular layer ) التي تزداد تفلطحاً بزيادة بعدها من الطبقة القاعدية حتى تصبح طبقة قرنية horny layer وبذلك يمكن تمييز المناطق التالية في البشرة :

- ( أ ) طبقة جرثومية قاعدية ( basal germinal layer ) وتتكون من خلايا عمادية تسمى طبقة ملبجي .
- ( ب ) طبقة كثيفة اسفنجية ( spongy layer ) متوسطة .
- ( ج ) طبقة حبيبية ( granular layer ) .
- ( د ) طبقة سطحية قرنية ( horny layer ) .

وترقد الخلايا القاعدية على غشاء قاعدي ( basement membrane ) يفصلها عن طبقة الأدمة الموجودة تحتها .

- ٥ - تهاجر الخلايا العصبية من منطقة العرف العصبي ( neural crest ) للجلد

وتتكون بالتدرج حبيبات من الميلانين داخلها وتسمى فيما بعد بالخلايا المفرزة للميلانين ( melanoblasts )

٦ — تتكون الغدد العرقية كبروزات أنبوبية من البشرة إلى الأدمة وتكون من النوع الأنبوبي المتلوى ( coiled tubular ) .

### ( ب ) تكوين الأدمة :

تنشأ الأدمة من الميزودرم القادم من القطعة الجلدية ( dermatome ) التي تتميز إلى نسيج ضام ( connective tissue ) .

### ( ج ) تكوين الشعر :

( أ ) يبدأ ظهور براعم الشعر على هيئة براعم منقسمة الخلايا ( proliferating buds ) من البشرة لتخترق الأدمة دافعة أمامها الطبقة الجرثومية .

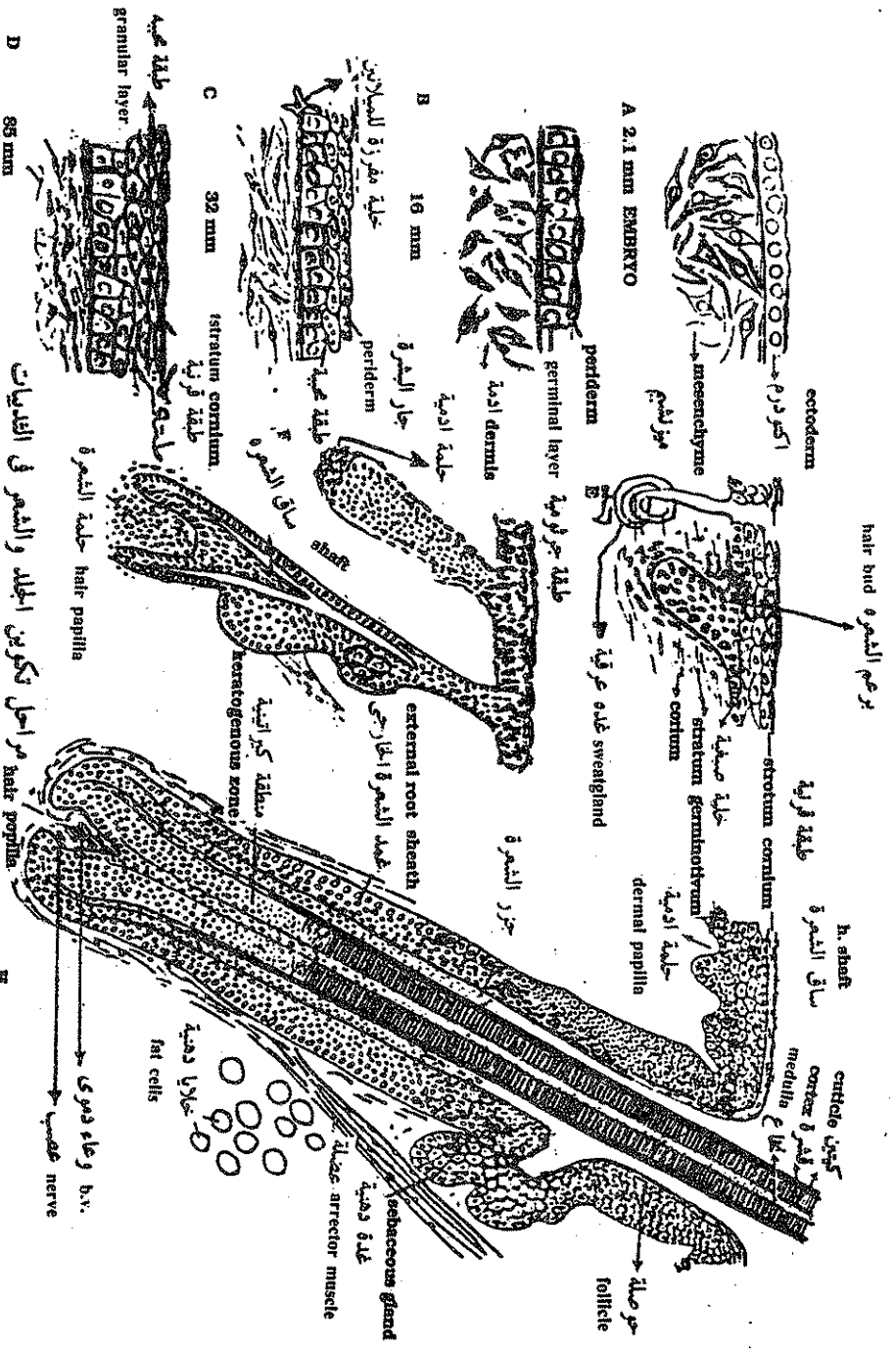
( ب ) النهاية العميقة لهذا البرعم تنغمد لتكون حلمة الشعر ( hair papilla ) .

( ج ) تكون الخلايا الوسطية للبراعم ساق الشعر ( shaft ) .

( د ) باستمرار انقسام خلايا البشرة الموجودة عند قاعدة ساق الشعر تدفع بالشعر إلى أعلى ناحية سطح الجسم ويغذيها خلايا الحلمة الأدمية من أسفل .

( هـ ) تتكون الغدد الدهنية ( sebaceous glands ) كبراعم من جدار الحويصلات الشعرية ( hair follicles ) وتغذى الشعرة .

وفي معظم الأحيان يكون الشعر الموجود عند الولادة رقيق وضعيف يتساقط بعد الولادة ليتكون بعده الشعر العادي الكثيف المتكون من حويصلات شعرية جديدة كما يكون سطح المولود مغطى بمادة دهنية ( مفرزة من الغدد الدهنية ) وبعض خلايا البشرة المتحللة ( degenerating epithelial cells ) ويظن أن هذه المادة تحمي جلد الجنين من تأثير السائل الأمنيوتي الموجود حوله أثناء الحمل ، ويسمى جزء الشعرة المدفون في الجلد بجذر الشعرة أما الجزء الظاهر فيسمى ساق الشعرة وتتركب الشعرة من ثلاث طبقات متداخلة الخارجية منها تسمى كيتين الشعرة ( h. cuticle . والوسطى قشرة الشعر ( h. cortex أما الداخلية فتسمى نخاع الشعرة ( h. medulle ) وعادة ما يكون كيتين الشعرة عبارة عن قشور متراكبة وتتركز الخلايا الملونة للشعر في الطبقة المتوسطة وتضعف الشعرة وتتساقط ويهت اللون بمرور الوقت ليتساقط الشعر باستمرار ويحل محله شعر جديد وتضعف عملية التجديد بكمبر السن .



Development of the human epidermis and hair follicle. A, epidermis of 2.1 mm embryo; B, epidermis of 16-mm embryo; C, epidermis of 32-mm embryo; D, epidermis of 85-mm embryo; E to H, progressive stages in the development of the follicle and hair. (After Potten, 1946).

مراحل تكوين الجلد والشعر في الثدييات

## الغدد اللبنية :

الغدد اللبنية موجودة فقط في جلد الثدييات وسميت الرتبة بالثدييات ( Mammalia ) بسبب وجود تجمعات من هذه الغدد تعرف بالأثداء وهي ذات أشكال عديدة ففي الثدييات البيوضه تتكون من غدتين على جدار البطن تفرز مادة لزجة تلتصقها الصغار من هذه البقع اللبنية . أما في الثدييات الكيسية فتوجد عدة غدد داخل الكيس الموجود أسفل البطن وترحف الصغار إلى داخل الكيس بعد الولادة ويلتصق كل واحد منها بحلمة . وفي الحافريات تفتح قنوات كثيرة في حجرة واحدة جامعة تفتح بقناة واحدة إلى الخارج . والغدة اللبنية في الرئيسيات تتكون أساسا من فصوص كل منها يعتبر غدة مركبة بها قناة تفتح على حافة حلمة الثدي .

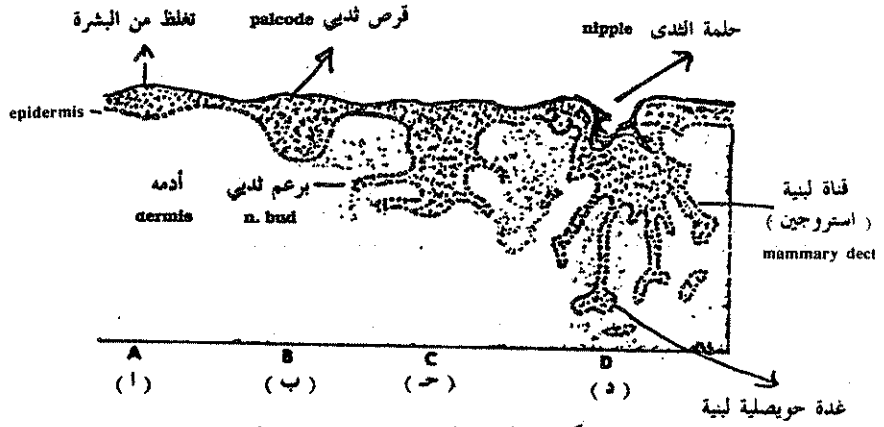
## تكوين الغدد اللبنية :

تظهر بداية الحلمات كتغلظات في البشرة حيث تنقسم الخلايا الاكثودرمية بسرعة لتبرز في النسيج الميزودرمي الموجود تحتها ويندفع حوالى ١٥ — ٢٠ برعم ثديى في جنين الإنسان إلى الأدمة من منطقة البشرة التى ظهرت فيها هذه التغلظات وهذه البراعم هى بداية قنوات الغدد اللبنية . وقرب نهاية الفترة الجنينية تتفرع هذه البراعم ولكنها تظل في حالة خمول حتى وقت البلوغ فتزداد نموا بتأثير هرمون الاستروجين الذى تفرزه الأثنى في ذلك الوقت .

أما هرمون البروجستيرون فينشط نمو الخلايا الحويصلية الإفرازية وأثناء فترة الحمل حينما يكون مستوى إفراز هذين الهرمونين عاليا من المبيض والمشيمة تنمو القنوات والحويصلات بدرجة كبيرة لتنشئ غددا قابلة للإفراز أما الهرمون المفرز للبن ( لتيوتروفك هرمون ) الذى تفرزه الغدة النخامية فهو المسبب للإفراز الفعلى للبن إلى خارج هذه الغدد بعد الولادة .

## القرون :

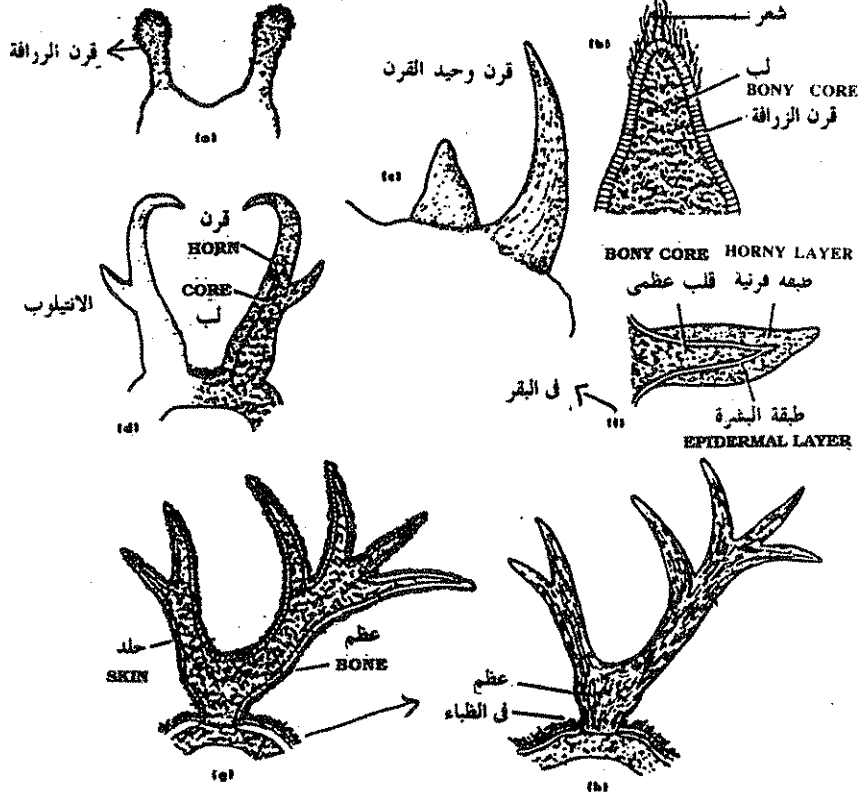
توجد القرون في الثدييات فقط وهى مكونات غير حية متكونة من مادة قرنية خالية من الأعصاب والأوعية الدموية وهى لاتعوض إذا أزيلت في بعض الأنواع .



(أ) في جنين عمره ٦ أسابيع  
 (ب) جنين إنسان عمره ٩ أسابيع  
 (ج) جنين في منتصف فترة الحمل  
 (د) عند الولادة

### مراحل تكوين الغدد اللبنية

(بروجسترون) Successive stages of mammary gland development. A, Equivalent to a human embryo at 6 weeks. B, Equivalent to human embryo at 9 weeks and to mouse embryo at 16 days. C, Intermediate stage. D, At birth. Gray area represents dermis (From Kent, G.C.: Comparative birth. anatomy of the vertebrates, ed. 3, St. Louis, 1973, The C.V. Mosby Co.).



### شكل وتركيب القرن في الثدييات المختلفة

Horns and antlers: (a)-(b) "knob horn;" (giraffe) (c) fiber horn (rhinoceros) (d) pronghorn antelope; (e)-(f) cow horns; (g) deer antler "in velvet"; (h) mature antler.

وقرون الماشية والماعز والأبقار والزرافة لها لب عظمي يسمى عظم القرن ( Os Cornu ) مغطى للمادة القرنية وهي ليست متفرعة مثل القرون العظمية للغزال ولا تسقط مطلقا بعكس القرون الموجودة في ظباء أمريكا الشمالية والمتكونة من عظم مغطى بمادة قرنية . وهذا الغطاء القرني يستبدل بانتظام كل عام في الأنتيلوب أو تسقط القرون كلها ويتكون غيرها سنويا كما في ظباء أمريكا .

أما حيوان وحيد القرن فله قرن بسيط بدائي متكون من مادة قرنية صلبة فقط .

### تكوين السن في الإنسان : ( Development of human tooth )

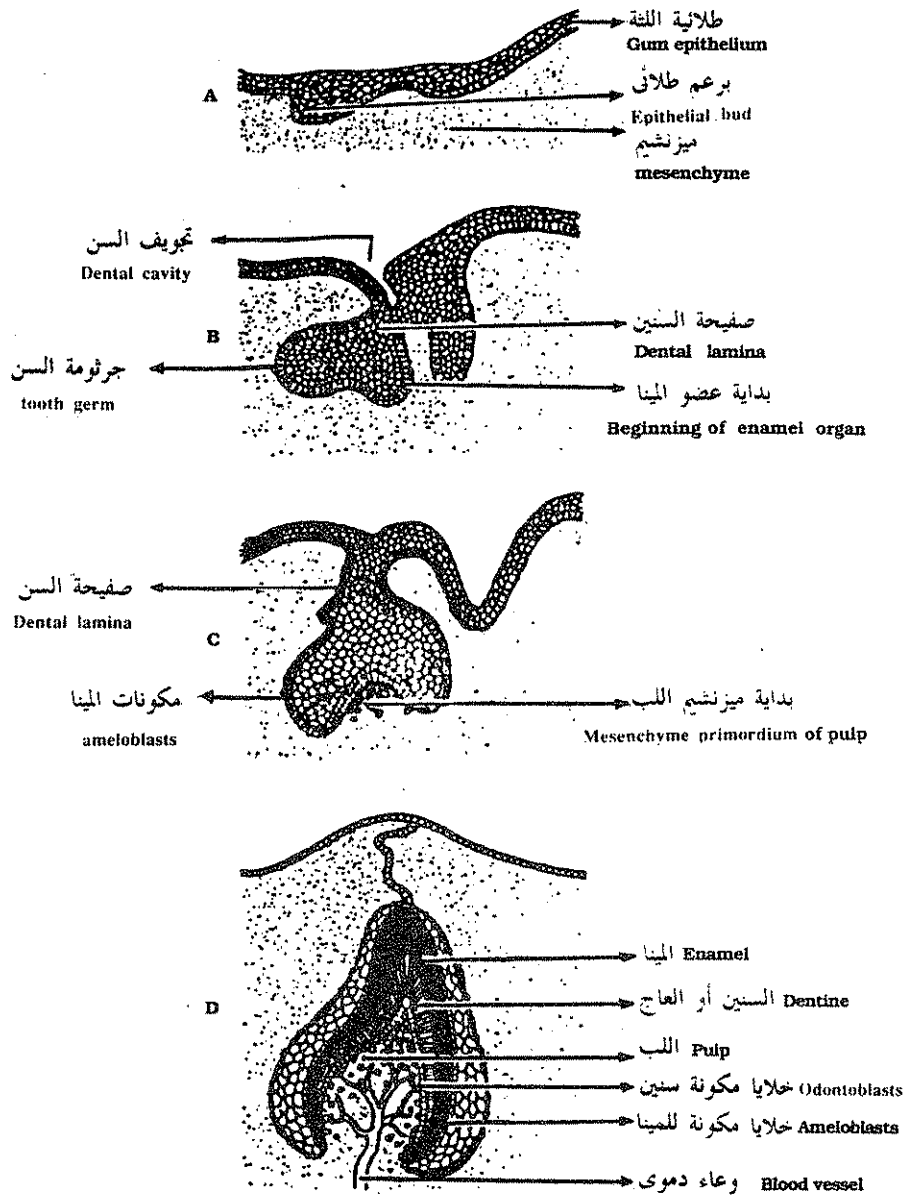
١ — يبدأ تكوين السن كأنغماد من البشرة على طول حافة الفك وهذا الانغماد يسمى البرعم السني ويظل محتفظا باتصاله بالبشرة الخارجية بالصفحة السنية (dental lamina) .

٢ — يمتد من التجويف السني بروزات برعمية الشكل على مسافات تسمى الجراثيم السنية ( tooth germs ) وكل جرثومة سنية تنتج عضو المينا ( enamel organ ) الفنجاني الشكل الذي له بشرة خارجية وداخلية بينهما تجويف خلوي . وعضو المينا متصل بواسطة شريط من الخلايا بالتجويف السني ويسمى الشريط بالصفحة السنية ( dental lamina ) .

٣ — تتجمع بعض الخلايا الميزودرمية في فتحة عضو المينا السفلية لتكون الحلمة السنية ( dental papilla ) وفي نفس الوقت يتكون جيل أو مجموعة ثانية من الجراثيم السنية بين طلائية اللثة وبين الجراثيم السنية الأولى .

٤ — الطلائية المكونة لطبقة المينا تكون على شكل الجرس ومكونة من خلايا عمادية تسمى مكونات المينا ( ameloblasts ) وهي تنشط induce تكوين الخلايا المكونة للعاج ( odontoblasts ) في الحلمة السنية المجاورة ، والأخيرة بدورها تنتج الطبقة الأولى من المادة السنية وهي مادة رقيقة تسمى العاج الأولى ( predentine ) وتنتشر ألياف الخلايا المكونة للعاج بين أعمدة العاج الأولى . وظهور العاج الأولى تحت الغشاء القاعدي للخلايا المكونة للمينا يدفعها لإفراز مادة المينا .





### تكوين السن في الثدييات

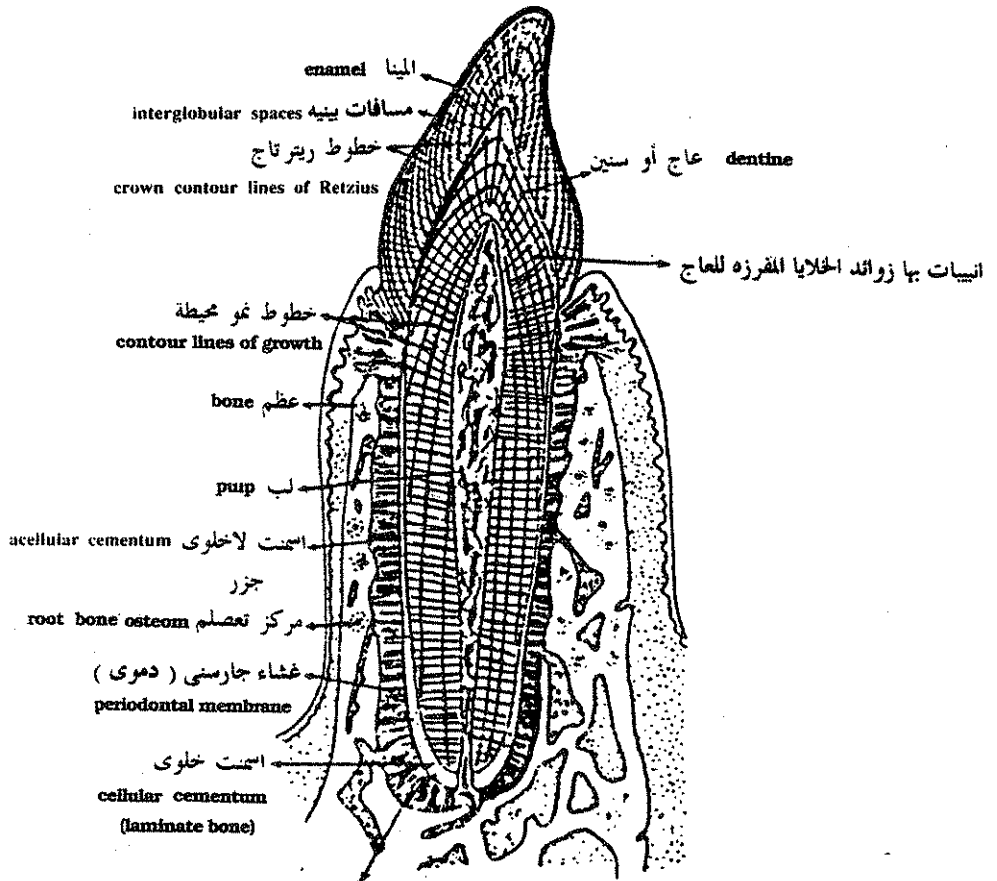
Development of tooth. Epithelial bud, A, develops into a cup-shaped structure, the enamel organ, which gives rise to the crown of the tooth. Blood vessels in the pulp supply materials to the odontoblasts which is deposited on the inner surface of the enamel organ.

- ٥ — تتجمع مادة المينا الأولية عند قاعدة كل خلية مفرزة للمينا وكلما ابتعدت الخلايا المفرزة للمينا عن المينا الأولية المفرزة تتكون طبقات جديدة وإفراز هذه المادة الرقيقة يكون على مراحل كما يتم أيضا تكلسها على مراحل وهذه المرحلة في التكوين تتسبب في ظهور خطوط ريتز ( lines of Retzius ) الموجودة في المينا .
- ٦ — إلى الداخل من الغشاء الفاصل بين المينا والعاج تفرز مادة العاج في طبقات باتجاه تجويف السن الداخلى أولاً على شكل عاج أولى ثم على شكل عاج صلب متكلس يتخلله أنيبات بها زوائد الخلايا المكونة للعاج وتزداد هذه الأنيبات طولاً بزيادة إفراز العاج في طبقات محورية متتالية ( contour lines of growth ) وابتعاد الخلايا المفرزة للعاج عن الغشاء الفاصل بين المينا والعاج وتكون هذه الخطوط على شكل شعاعى داخل العاج ، وباستمرار افراز المينا والعاج يبرز السن إلى سطح اللثة الخارجى ليستخدم في طحن الطعام ويحتوى السن على تجويف اللب الناشئ من الأدمة والاحتوى على أوعية دموية وأعصاب ونسيج ضام ، وباستمرار نمو الفك يكون السن منغمداً في عظام الفك بواسطة جزرين وعند اكتمال نمو السن تضيق الفتحة السفلى لتجويف اللب فيقل الامداد الدموى والعصبى ويتوقف نمو السن ويقل الإحساس به كما توجد خلايا مفرزة لمادة اسمتية لاصقة عند جزر السن تساعد على تثبيت السن في الجيب المحيط به والمبطن بغشاء جارسنى ( periodontal membrane ) غنى بالأوعية الدموية والذى تتخلله ألياف كولاجينية ممتدة حتى العظم الفكى ويكون الجزء الظاهر من السن خارج اللثة مايسمى بالتاج ( crown ) .

### الجهاز الهيكلي : ( The Skeletal System )

ينقسم الجهاز الهيكلي إلى قسمين رئيسين :

- ١ — هيكل خارجى ( exoskeleton ) : ويشمل المكونات الصلبة التى يكونها الجلد أو تكون بداخله .
- ٢ — هيكل داخلى ( endoskeleton ) : ويشمل الأجزاء الصلبة المتكونة من النسيج الميزودرمى العميق .



الياف كولاجين ممتدة داخل العظم  
 collagenous fibers which continue  
 into bone as Sharpey's fiber

ق . ع في سن حيوان ثديي ماراً بالثنا يظهر تركيب السن الكامل

Section of mammalian tooth set in the jaw (after Hom, 1957)

وينقسم الهيكل الداخلي إلى :

- ( أ ) هيكل محوري ( axial skeleton ) ويحتوى على جميع الأجزاء الموجودة على محور الجسم الطولى أو بجواره مباشرة مثل الجمجمة والعمود الفقارى والضلوع والقص .
- ( ب ) الهيكل الطرفى ( appendicular skeleton ) ويشمل هيكل الزعانف أو الأطراف الزوجية والأحزمة التى ترتبط بها .

## الهيكل المحورى ( Axial Skeleton ) :

### الجمجمة The Skull

يعتبر وجود الجمجمة من الخصائص الهامة للفقاريات حيث تنشأ فيها جميعا كجمجمة غضروفية فى الجنين تسمى ( chondrocranium ) وتظل الجمجمة غضروفية فى دائريات النمل والأسماك الغضروفية البالغة أما فى الفقاريات الأعلى فتتحول الجمجمة لغضروفية خشنة أثناء النمو إلى جمجمة عظمية ( osteocranium ) .

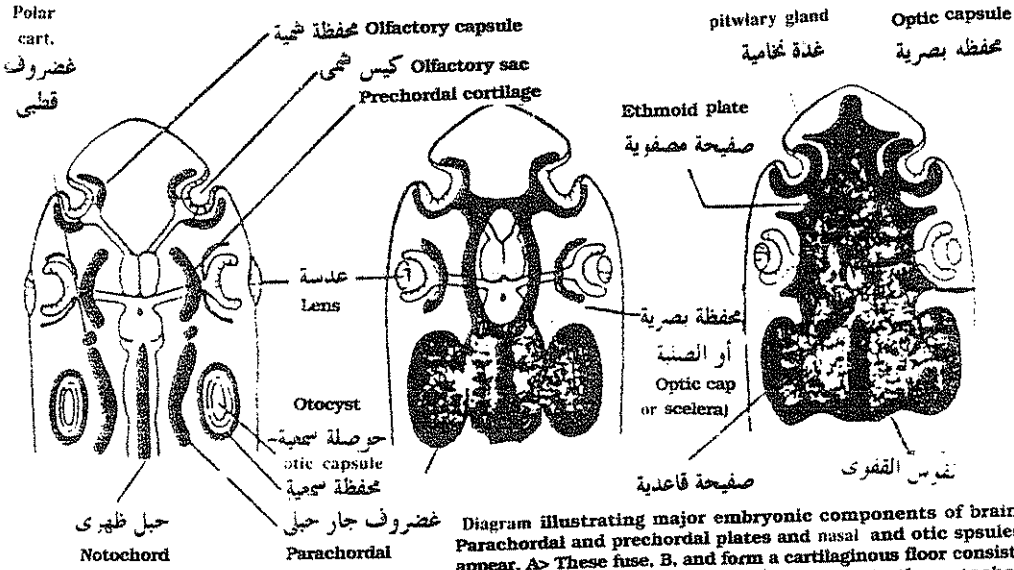


Diagram illustrating major embryonic components of braincase. Parachordal and prechordal plates and nasal and otic spsules first appear. A> These fuse, B, and form a cartilaginous floor consisting of the basilar and ethmoid plates that corporate the notochord, C. (From Kent, G. C.? Compe ative anatomy of the vertebrates, ed. 3. St. Lonis, 1973. The V. Mosby Co.)

رسم تخطيطى يوضح خطوات تكوين قاع الجمجمة الغضروفية فى الجنين لدى حيوان فقارى حيث تتحد محافظ الحس مع الغضاريف أمام الحبل الظهري والمجاورة والغضاريف القطبية مع الجزء الأمامى للحبل الظهري نفسه فتكون أماما صفيحة مصفوية وخلفا صفيحة قاعدية بينما ثقب لمروور الغدة كما يتكون فى مؤخرة قاع الجمجمة القفوى .

وأثناء تكون الجمجمة العظمية تتكون بعض العظام في الغضروف الأصلي ويطلق على هذا النوع من العظام اسم العظام الغضروفية ( cartilage bones ) أو العظام المعوضة ( replacing bones ) أما العظام الأخر فيتكون في الأنسجة الضامة ويسمى العظام العظائية ( covering bones ) أو العظام الغشائية ( membranous bones ) وهذين النوعين من العظام يدخلان في تكوين جمجمة الحيوان البالغ .

تنقسم الجمجمة الى :

- ( أ ) صندوق المخ ( brain case ) ومحافظ الحس ( sense capsules ) وهي تحيط وتحمي المخ وأعضاء الحس . .
- ( ب ) الأقواس الحشوية ( visceral arches ) : التي تدعم البلعوم وتدخل في تركيب الفكوك وتساعد في تعلقها بالجمجمة .

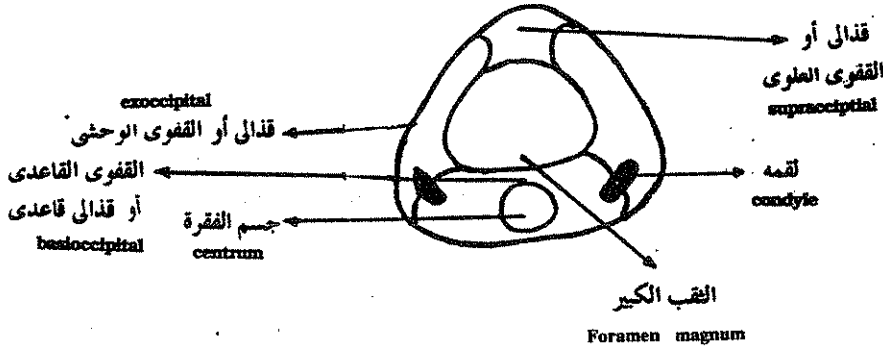
### تكوين الجمجمة الغضروفية ( Development of chondrocranium )

تتكون الجمجمة الغضروفية في كل الحيوانات الفقارية بنفس الطريقة ويمكن أن تمثل بوضوح في الأسماك الغضروفية ففي هذه الأسماك يبدأ ظهور الجمجمة كمراكز ثنائية لتكوين الغضروف في ميزودرم الرأس تكون أولاً قاع الجمجمة وهذه المراكز هي :

- ١ - الصفائح قبل الحبل الظهرى ( the trabiculae or Prechordal Plates ) .
- ٢ - الصفائح المجاورة للحبل الظهرى ( parachordal plates ) .
- ٣ - الغضاريف القطبية ( polar cartilages ) .

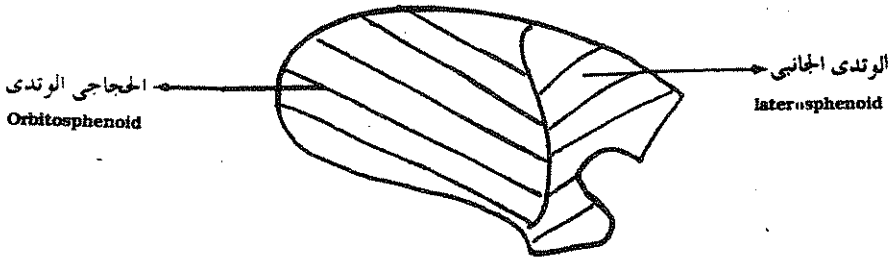
وتنشأ هذه المراكز أسفل المخ كما تنشأ في نفس الوقت محافظ الحس التي تحيط بأعضاء الحس وهي :

- ١ - الحفظة الشمية ( olfactory capsule ) : وتحيط بالأنف .
- ٢ - الحفظة البصرية ( optic capsule ) وتحيط بالعينان .
- ٣ - الحفظة السمعية ( anditory capsule ) وتحيط بأعضاء السمع .



### قطاع عرضي في المنطقة القفوية للجمجمة

T.S. in the occipital region of the skull

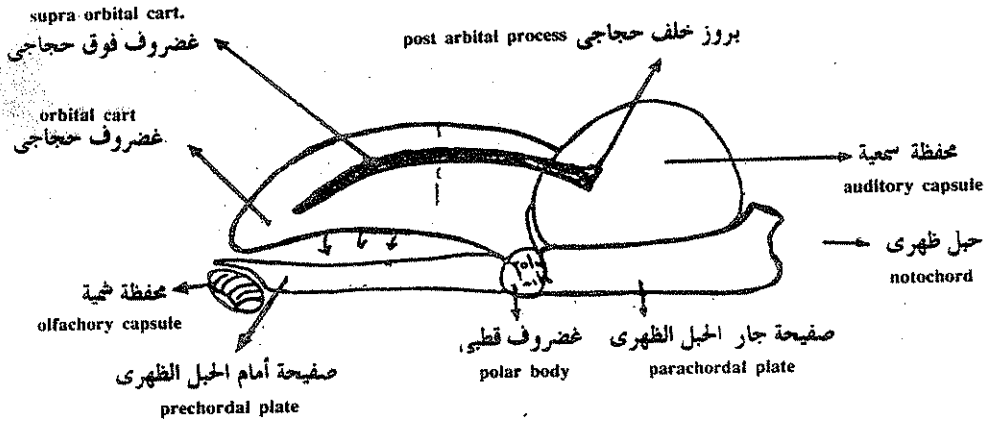


### الغضروف الجانبي - منظر جانبي

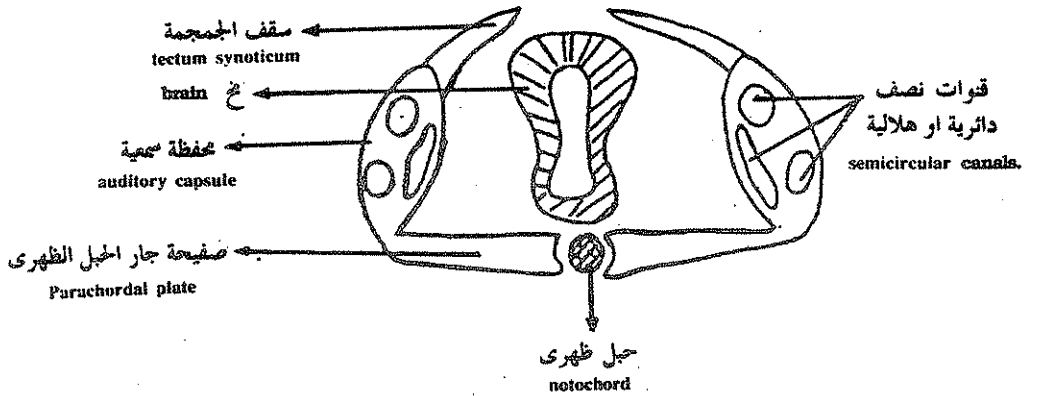
the orbital cartilage - lateral view

وبعد فترة من الوقت تنمو الصفائح المجاورة للحبل الظهرى والقطبية والموجودة أمام الحبل الظهرى في اتجاه بعضها حتى تلتحم معا تماما لتكون صفيحة من الغضروف أسفل المخ لتكون قاع الجمجمة وفي نفس الوقت تنمو الصفائح المجاورة للحبل الظهرى جانبياً لتلتحم مع المحافظ السمعية كما تنمو الصفائح أمام الحبل الظهرى للأمام لتلتحم مع المحافظ الشمية أما المحافظ البصرية التي تحيط بالعينان فلا تلتحم مع الجمجمة النامية تماماً بل تظل حرة قليلاً حتى تسمح بحركة العين الحرة وتسمى المحافظ البصرية بالصلبة ( Sclera ) .

وعند النهاية الخلفية للحبل الظهري تتميز اجزاء خاصة على كل جانب لتكون نصفى القوس القفوى ( occipital arch ) وهذين النصفين ينموان إلى الجوانب وإلى أعلى حتى يلتحما على الخط النصف الظهري ليعطيا القوس الخلقى الشكل الذى يخطط بالجزء الخلقى للنخاع المستطيل ومن خلال هذا القوس القفوى يمر النخاع المستطيل ليتصل بالحبل العصبى ويتكون من أسفل القفوى القاعدى وعلى الجانب القفوى الوحشى وإلى أعلى القفوى العلوى ويوجد على سطحه الخلقى لقم للتمفصل مع الفقرة العنقية الأولى المسماة بالفقهة (Atlas) والفتحة بين هذه العظام تسمى الثقب الكبير .



منظر جانبي للجمجمة الغضروفية النامية  
lateral view of the developing chondrocranium

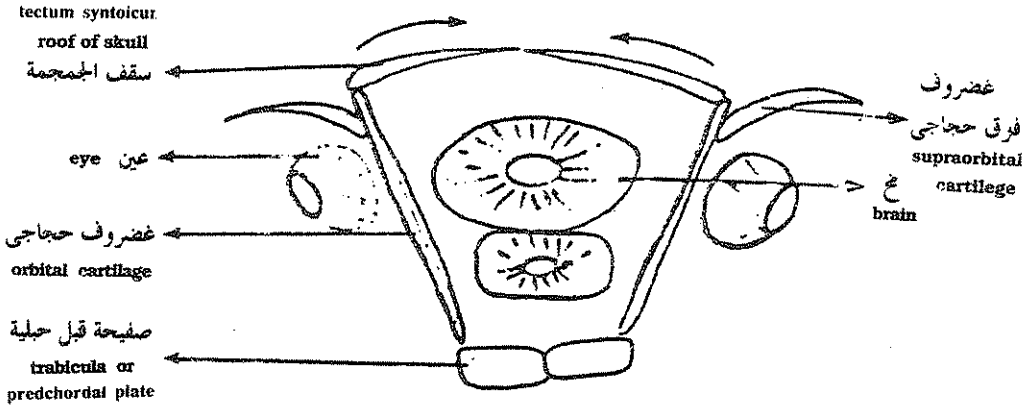


قطاع عرضي في المنطقة الحبلية للرأس  
T.S. in the chordal region of the head

## تكوين الجدر الجانبية للجمجمة الغضروفية :

### ( Formation of the side walls of the chondrocranium )

في المنطقة الموجودة أمام الحبل الظهرى للجمجمة أى في منطقة العيون تتكون الجدر الجانبية للجمجمة النامية بواسطة غضروفين يظهران ويسميان الغضاريف الحجاجية ( orbital cartilages ) وهما يقعان على جانبي المخ وإلى الداخل من العينان وبذلك يكونان الجدر الجانبية لصندوق المخ . وأيضا الحوائط الداخلية لحجاج العين ( orbit ) وهذه الغضاريف الجانبية التي تتكون مستقلة تنمو بعد فترة إلى الخلف حتى تلتحم بالمحافظ السمعية وإلى أسفل حتى تلتحم بالغضاريف القطبية وتلك الموجودة أمام الحبل الظهرى والمجاورة لها . وفي نفس الوقت تتكون قطعتان غضروفيتان مستقلتان كل منهما على شكل قوس فوق العينان تسميان الغضاريف الفوق حجاجية ( supra-orbital cartilages ) وهما تنشآن على جانبي الغضروف الحجاجي وتحمي العينان من أعلى حيث تكون سقفا للحجاج على كل جانب وهي تنشأ مستقلة أولا ثم تلتحم فيما بعد بالغضروف الحجاجي المجاور لها كما تلتحم نهايتها الخلفية بالمحفظة السمعية لتكون في هذه المنطقة البروز خلف حجاج العين ( Post-orbital process ) وفي الجزء الخلفي ( chordal part ) تتكون الجدر الجانبية من المحافظ السمعية العمودية .



قطاع عرضي في المنطقة قبل الحبلية للجمجمة الغضروفية النامية ( في منطقة حجاج العين )

T.S. in the precnordal region of the developing chondrocranium at the orbital region



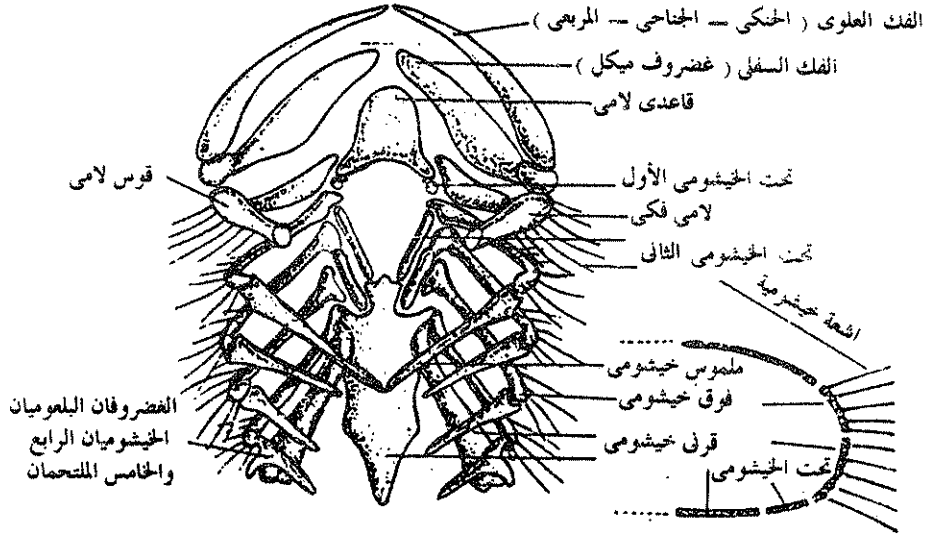
## تكوين سقف الجمجمة الغضروفية :

### ( Formation of the roof of the chondrocranium )

في المنطقة الخلفية تنمو غضروفيتان من المحفظتين الأذنتين إلى أعلى وفي اتجاه بعضهما حتى تلتحما معا على الخط المنصف الظهرى وبذلك تتكون صفيحة غضروفية تكون سقفا فوق المنطقة الخلفية من الجمجمة تسمى سقف الجمجمة ( tectum synoticum ) وفي منطقة العينان تنمو النهايات العليا للغضاريف الحجاجية في اتجاه بعضهما لتكونا سقفا في هذه المنطقة أما في منطقة المحافظ الشمية فلا يتكون سقف في هذه المنطقة ولكن توجد فجوة كبيرة تسمى باليافوخ الأمامي ( anterior fontanell )

### الأقواس الحشوية ( The Visceral Arches )

في دائريات الفم يوجد ١٢ - ١٤ زوجا من الأقواس الحشوية أما في ذوات الفكوك فيوجد عادة سبعة أزواج تنشأ من العروق العصبية حيث تكون كتلة العروق العصبية الموجودة أمام الجيب الخيشومي الأول القوس الحشوي الأول ويسمى القوس



منظر ظهري للهيكل الخيشومي وإلى يمينه مقطع يوضح التركيب

الفكي ( mandibular arch ) الذي يكون الفك الأعلى والأسفل ( upper & lower jaws ) وفي القرش كل نصف فك علوى يسمى الغضروف الحنكى المربعى (quadrato-jugal) حيث يكون النصفان الفك العلوى وكل جانب من الجزء السفلى للقوس يسمى غضروف ميكل ( Meckel's cartilage ) حيث يكون الجزءان الفك السفلى ، وتتكون الأسنان على الغضروف الحنكى المربعى وغضروف ميكل .

والقوس الحشوى الثانى هو القوس اللامى ( hyoid arch ) ويعمل فى الأسماك كمفصل ( hinge ) يتحرك عليه الفك العلوى والسفلى ويتكون كل نصف من جزء علوى يسمى الفكى اللامى ( hyomandibular ) الذى يتصل بالمحفظة الأذنية بألياف النسيج الضام وجزء أسطوانى جانبى يسمى حول لامى (ceratohyal) وآخر وسطى بطنى يسمى اللامى القاعدى ( basihyal ) يدعم اللسان وبذلك يكتمل القوس اللامى .

اما الخمسة أزواج الباقية من الأقواس الحشوية فلها علاقة بدعم الخياشيم فى الأسماك وبعض البرمائيات مثل النكتورس ( necturus ) أما فى الفقاريات العليا عندما تختفى الخياشيم يتحول الهيكل الحشوى ليدعم أجزاء أخرى من الجسم مثل الخنجرة ، ويتركب كل نصف قوس خيشومى من خمسة قطع غضروفية تسمى من أعلى إلى أسفل الغضروف البلعوم خيشومى ثم فوق الخيشومى فحول الخيشومى فتحت الخيشومى ثم الخيشومى القاعدى الموجود على الخط المنصف السفلى للبلعوم ويصل الأقواس الثلاثة الأخيرة مع بعضها .

### تعلق الفك ( Jaw suspension )

يوجد فى ذوات الفكوك ثلاثة أنماط لتعلق الفكوك :

#### ١ - التعلق المزدوج ( amphistylic ) :

هذا النوع من التعلق هو أقل الأنواع رقياً ويوجد فى القليل من الأسماك الغضروفية حيث يوجد فى الفك العلوى زائدة علوية تسمى الزائدة السمعية ( otic process ) تتمفصل مع الزائدة خلف الحجاجية المتكونة على المحفظة الأذنية وبالإضافة إلى هذا تتمفصل يتصل الفك العلوى أيضاً بمحفظة الأذن بالقطعة العليا من القوس اللامى وهى الفكى اللامى ( hyomandibular ) الذى يكون ذو نمط متوسط فى هذه الحالة .

## ٢ - التعلق اللامي ( hyostylic type )

هذا النوع من التعلق موجود في معظم الأسماك الغضروفية وفي الأسماك العظمية وفيه تختفى كلية الزائدة العليا للحنكى المربعى وبذلك يكون تعلق الفكوك العليا كلها يقوم به الفكى اللامى ( hyomandibular ) الذى يكون تام النمو فى هذه الحالة كما يتصل الفك السفلى بالغضروف حول اللامى وتساعد بعض الأربطة فى هذا التعلق .

## ٣ - التعلق الذاتى ( autostylic ) :

هذا النوع من التعلق الفكى هو أكثرها تقدماً ويوجد فى الأسماك الرئوية ورباعية الاقدام ( البرمائيات ، زواحف ، طيور ، ثدييات ) وفيه يكون اللامى الفكى صغير الحجم أو مختفياً كلية ولا يتخذ دوراً فى تعلق الفك . ويتعلق الحنكى المربعى بالجمجمة بواسطة زوائده الخاصة . ومن ذلك أشتق الاسم وتوجد أربعة زوائد تكون متمفصلة بشدة فى الجمجمة أو تصبح ملتحمة معها تماماً وهذه الزوائد هي :

### ( أ ) الزائدة الحنكية الأمامية ( anterior palatine Process ) :

وتوجد عند النهاية الأمامية للحنكى المربعى وتتصل بالحافطة الشمية .

### ( ب ) الزائدة السمعية ( Otic process )

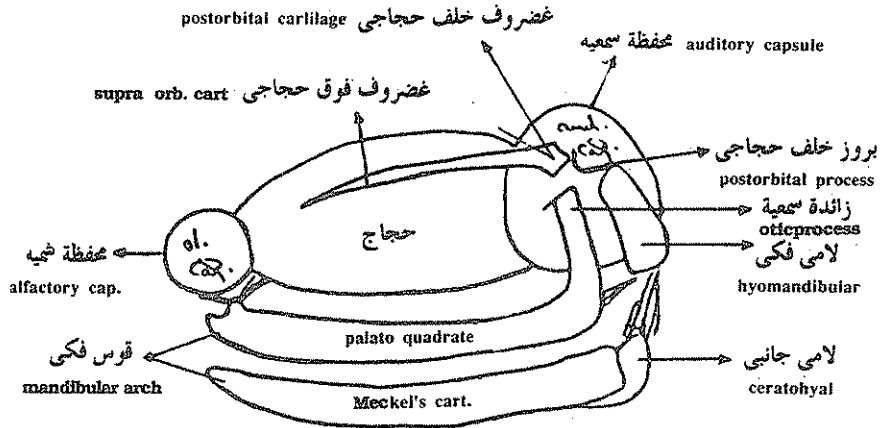
وتماثل الزائدة السمعية الموجودة فى التعلق المزدوج وتوجد عند النهاية الخلفية للحنكى المربعى وتتصل بالحافطة السمعية .

### ( ج ) الزائدة الصاعدة ( ascending Process ) :

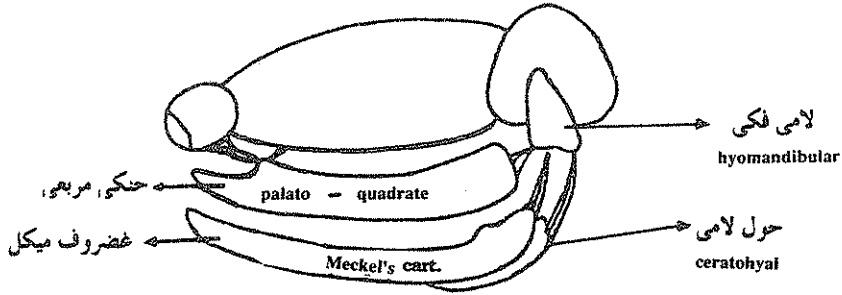
وهي على شكل عصا عمودية تنشأ من منتصف الحنكى المربعى وتتصل بجانب الغضروف الحجاجى .

### ( د ) الزائدة القاعدية ( Basal process ) :

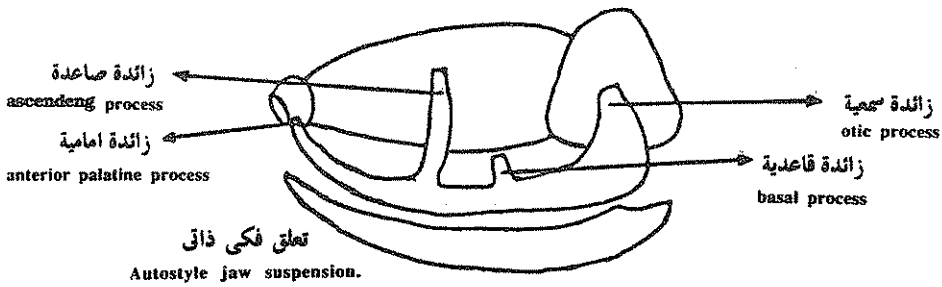
وهي زائدة قصيرة موجودة بجوار الزائدة الصاعدة مباشرة وتمفضل مع الغضروف أمام الحبل الظهرى ( trabecular or prechordal cartilage ) .



تعلق مزدوج  
Amphistylic jaw suspension



تعلق فكي لامي  
Hyostylic jaw suspension



تعلق الفك في الحيوانات الفقارية المختلفة

## الجمجمة العظمية ( The bony skull )

في كل الحيوانات الفقارية الأرقى من الأسماك الغضروفية تتحول الجمجمة الغضروفية ( التي تتكون في الجنين ) أثناء النمو إلى جمجمة عظمية ( bony skull or osteocranium ) ويوجد في هذه الجمجمة نوعين من العظام :

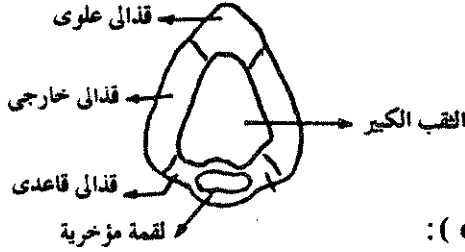
١ — عظام معوضة ( Replacing bones ) .

٢ — عظام غطائية أو غشائية ( covering or membranous bones ) .

### العظام المعوضة ( Replacing bones ) :

هذه العظام ثابتة تقريبا في كل الحيوانات الفقارية وتنقسم الى خمسة مجاميع :

#### في الطيور والزواحف



### ١ — العظام القفوية ( occipial bones ) :

يوجد في مؤخرة الجمجمة فتحة كبيرة تسمى الثقب الكبير ( foramen magnum ) يمر خلالها الحبل العصبي ليتصل بالمخ وحول هذه الفتحة توجد أربعة عظام قفوية أو قذالية .

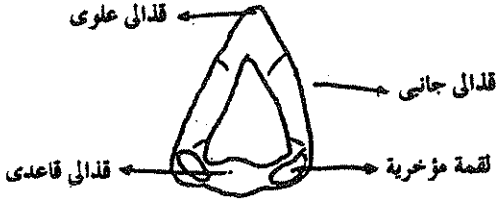
١ — القذالي القاعدي ( basioccipital ) ويوجد عند الحافة السفلى للثقب الكبير ويتكون نتيجة تعظم الجزء الخلفي من الصفيحة المجاورة للحبل الظهري .

٢ ، ٣ — القذالي الخارجي ( exoccipital ) وتوجدان على جانبي الثقب الكبير وتنشأ من تعظم نصفى القوس القذالي .

٤ — القذالي العلوي ( supra occipital ) ويكون سقف الثقب الكبير وينشأ من تعظم سقف الجمجمة ( tectum synoticum ) .

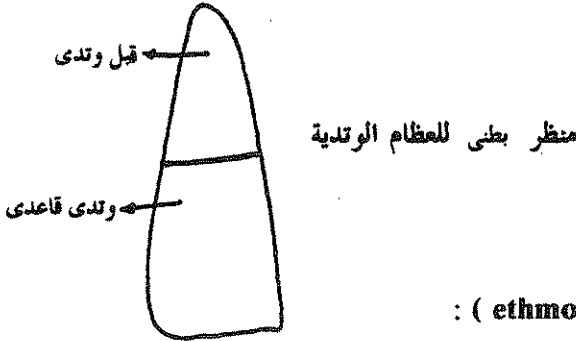
وفي الفقرات تكون الجمجمة متحركة على العمود الفقاري وهذا يتأتى بتكوين اللقم القذالية ( occipital condyles ) على العظم القذالي ويوجد في الطيور والزواحف لقمة مؤخرية وسطية واحدة أما في البرمائيات والثدييات فيوجد لقتين جانبيتين .

في البرمائيات والثدييات



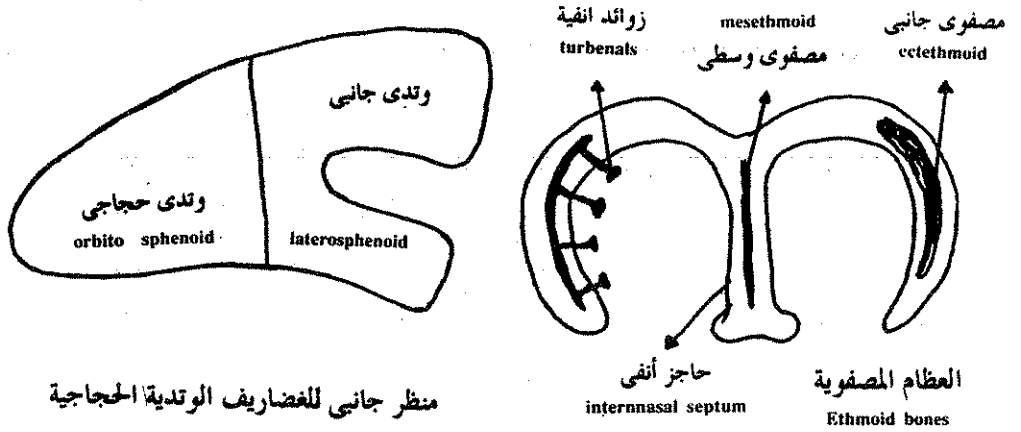
## ٢ - العظام الوتدية ( sphenoid bones ) :

توجد هذه العظام امام العظام القذالية ومنها العظم الوتدي القاعدي ( basi-sphenoid ) الذى يتكون بتعظم الجزء الأمامى من الصفائح المجاورة للحبل الظهرى ويوجد أمامه العظم القبلوتدي الذى يتكون نتيجة لتعظم الصفيحة قبل الحبل الظهرى . وهذان العظام مفردان ووسطيان . كما يوجد أيضا العظام الوتدية الحجاجية ( orbitosphenoid ) والوتدي الجانبي ( laterosphenoid ) وهذه تتكون بتعظم الأجزاء الأمامية والخلفية للغضروف الحجاجى .



## ٣ - العظام المصفوية ( ethmoid bones ) :

تكون هذه العظام متعلقة بالمحافظ الشمية فتكون عظمة تسمى المصفوى الوسطى في الحاجز الذى يفصل بين فتحتى الأنف وعلى الحوائط الجانبية للمحافظ الشمية تتكون عظام تسمى المصفوى الخارجى ( ectethmoid ) وفي الحيوانات العليا مثل الثدييات ترسل العظام الخارجية بروزات إلى داخل الطلائية الشمية تسمى العوارض الأنفية ( turbenals ) لتزيد من سطح الطلائية الشمية .

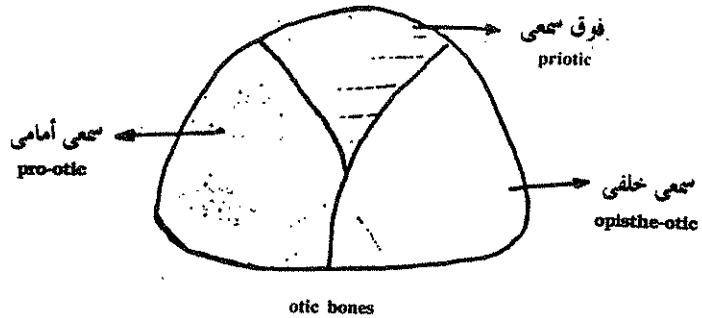


منظر جانبي للعضاريف الوتدية الحجاجية

#### ٤ — العظام السمعية (otic bones)

تتكون العظام السمعية من المحفظة السمعية ويوجد عادة ثلاثة. عظام سمعية وهي السمعي الأمامي (pro-otic) الذي يوجد أمام وأسفل الحويصلة السمعية والسمعي الخلفي (opistho-otic) الذي يتكون نتيجة لتعظم الجزء الخلفي السفلي للحويصلة السمعية والجزء الأخير. هو السمعي العلوي (epiotic) الذي يتكون في الجانب الظهرى للحويصلة السمعية وفي الفقرات العليا تلتحم العظام الثلاثة معا في عظمة مستديرة واحدة تسمى الجارسمعي (periotic).

منظر جانبي للعظام السمعية

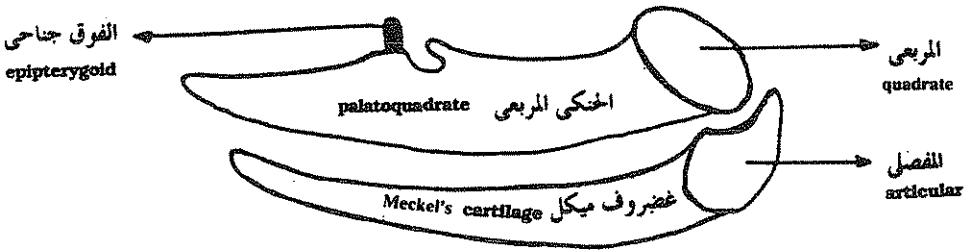


## ٥ - العظام المعوضة في القوس الفكّي

### ( Replacing bones of mandibular arch )

في الأسماك الغضروفية يتكون نصف القوس الفكّي من العظم الخنكي المربعي وغضروف ميكل اللذان يكونان نصف الفك العلوي والسفلي . أما في الحيوانات الفقارية ذات الجمجمة العظمية يساهم هذان الغضروفان قليلا في تكوين الفكوك ويتحول الجزء الخلفي من الخنكي المربعي إلى عظم معوض يسمى المربعي ( quadrate ) كما يتحول الجزء الخلفي من غضروف ميكل إلى عظم معوض يسمى المفصلي ( articular ) .

ويتم فصل المربعي والمفصلي اللذان يتكونان في الجزء الخلفي من الجمجمة معا ليكونا مفصل الفكوك كما تتحول الزائدة الصاعدة للخنكي المربعي إلى عظم معوض عصوي الشكل يسمى الفوق جناحي ( epipterygoid ) أما بقية الخنكي المربعي وغضروف ميكل فعادة ماتنحل وتكون بقية الفكوك من عظام غطائية ستوضح فيما بعد .



العظام المعوضة في القوس الفكّي  
replacing bones of mandibular arch

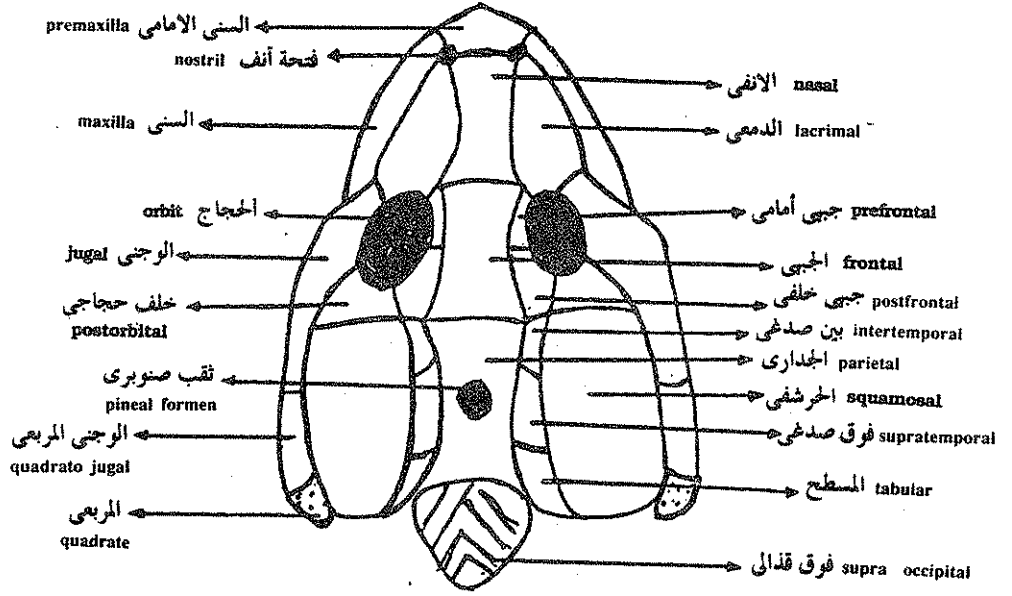
## العظام الغطائية في رباعيات الأقدام

### ( Covering bones of Terapoda )

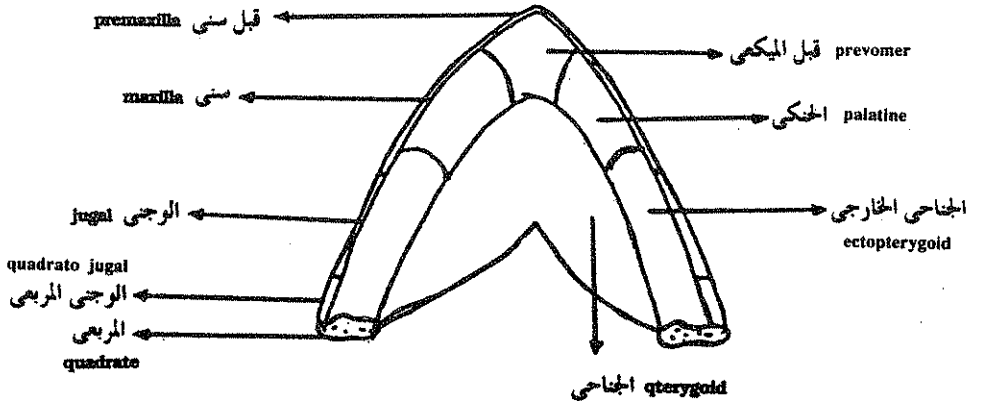
أولا - في البرمائيات ( In Amphibia ) :

تعتبر جمجمة مصفحة الرأس ( stegocephalia ) ( وهي حفزية برمائية ) أساساً لدراسة الجمجمة في كل رباعيات الأقدام وفيها تكون العظام الغطائية غطاءً كاملاً للجمجمة فيه الفتحات الآتية فقط :





منظر ظهرى للعظام الغطائية لجمجمة رباعيات الاقدام البدائية  
covering bones of a primitive tetrapod skull



العظام الغطائية لقاع جمجمة رباعيات الاقدام البدائية  
covering bones of the floor of a primitive tetrapod skull

فتحتا أنف لأعضاء الشم ( nasal openings ) .

حجاجان للعينان ( orbits ) .

ثقب صنوبرى واحد ( pineal foramen ) وهو صغير ووسطى يوجد فى سقف الجمجمة .

وهذه العظام الغطائية توجد تحت الجلد مباشرة وإلى الخارج من الجمجمة الغضروفية وبذلك تغطى وتحيط بالعظام المعوضة . ويمكن تقسيم العظام الغطائية إلى المجموعات التالية :

١ — العظام الوسطية الظهرية ( Median dorsal bones ) :

وتكون هذه العظام سقف الجمجمة وهى من الأمام إلى الخلف الأنفية ( nasals ) والجبية ( frontals ) والجدارية ( Parietals ) .

٢ — عظام الفك العلوى ( Bones of upper jaw ) :

هذه العظام توجد على حافة الفك العلوى وهى السنى الأمامى ( premaxilla ) والسنى ( maxilla ) والوجنى ( jugal ) والوجنى المربعى ( quadrato-jugal ) .

٣ — العظام حول الحجاجية ( circum-orbital bones ) :

العظم الوجنى الذى يكون جزءاً من الفك العلوى يأخذ أيضاً دوراً فى الاحاطة بحجاج العين والعظم الدمعى ( lacrimal ) والجبى الأمامى ( prefrontal ) والجبى الخلفى ( post- frontal ) والحجاجى الخلفى ( post-orbital ) .

٤ — العظام الصدغية ( temporal bones ) :

تعرف المنطقة الموجودة خلف حجاج العين بالمنطقة الصدغية ( temporal region ) للجمجمة حيث يوجد فيها أربعة عظام هى البيئصدغى ( intertemporal ) والفوق صدغى ( supratemporal ) والمسطح ( tabular ) والحرفشى ( squamosal ) .

والعظام الغطائية الموجودة فى قاع الجمجمة تسمى الحنكية ( palatal bones ) ويوجد منها أربعة على كل جانب من الخط المنصف البطنى وهى قبل الميكى ( prevomer ) والحنكى ( palatine ) والجناحى ( pterygoid ) والجناحى الخارجى ( ectopterygoid ) .

## ثانياً — الزواحف ( Reptilia ) :

تقسم الزواحف يعتمد على خواص الجمجمة وخصوصا خواص المنطقة الصدغية التي تقع خلف الحجاج وتبعاً لهذا التقسيم تنقسم الزواحف إلى أربعة مجاميع هي :

### ١ — عديمة الحفرة ( Anapsida ) :

في هذه المجموعة تكون الجمجمة مشابهة تماماً للجمجمة مصفحة الرأس حيث تكون العظام الغطائية سقفا كاملاً للجمجمة تتخلله فقط فتحتا الأنف وحجاجان وفتحة صنوبرية وسطية واحدة تقع بين العظام الجدارية (parietals) أما في المنطقة الصدغية فالعظام الغطائية تكون كاملة وبمعنى آخر لا تحتوي على أى تجويف أو فتحة وتعتبر جمجمة عديمة الحفرة وسطية بين مصفحة الرأس وبين المجاميع الثلاثة الأرق من الزواحف .

### ٢ — ثنائية الحفرة ( diapsida ) :

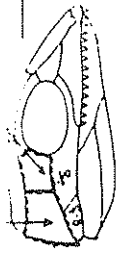
في ثنائية الحفرة يوجد تجويفان في المنطقة الصدغية يسميان الفتحة الصدغية العليا ( upper temporal fossa ) والفتحة الصدغية السفلى ( lower temporal fossa ) . وهاتان الفتحتان يفصلهما عن بعضهما قوس عظمي يسمى القوس الصدغي العلوي ( upper temporal archade ) الذي يتكون من خلف الحجاجي والحرفشي أما القوس الصدغي السفلي ( lower temporal archade ) الذي يحيط بالفتحة الصدغية السفلية من أسفل فيتكون من الوجني ( jugal ) والوجني المربعي ( quadrato-jugal ) .

### ٣ — علوية الحفرة ( parapsida ) :


في هذه المجموعة يوجد فتحة واحدة تقع فوق العظم الحجاجي الخلفي والحرفشي وهذه الحفرة تقابل الفتحة الصدغية العليا لثنائية الحفرة . وبذلك تكون علوية الحفرة لها فتحة صدغية علوية واحدة على كل جانب من جانبي الرأس مثل بعض الزواحف البائدة .

طائفة الزواحف class: Reptilia

squamosal postorbital



skull Anapsida  
 كوتيلوساوريا  
 O. Cotileosauria




مردودة الخدرية  
 Anapsida



عادية الخدرية  
 Anapsida




سquamosal postorbital



سquamosal postorbital



سquamosal postorbital



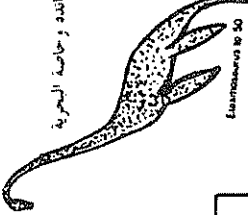سquamosal postorbital



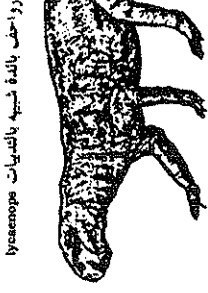السحوريات  
 Sauria



سحابة البر  
 Tortoise  
 سلحفاة الماء



بعض الديناصورات البائدة وحاصلة البحرية  
 Anapsida



رواحف بالدة تشبه بالدينيات  
 lizards

المرشيات

د زكوسفاليا  
 O. Rhynchocephali



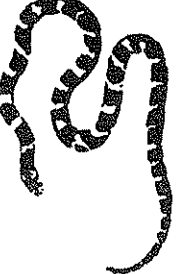سحوريات  
 sphenodontian

السحالي  
 sub O. lacertifilia



سحلية  
 lacerta

الدينيات  
 ophidia



تعبان  
 snake

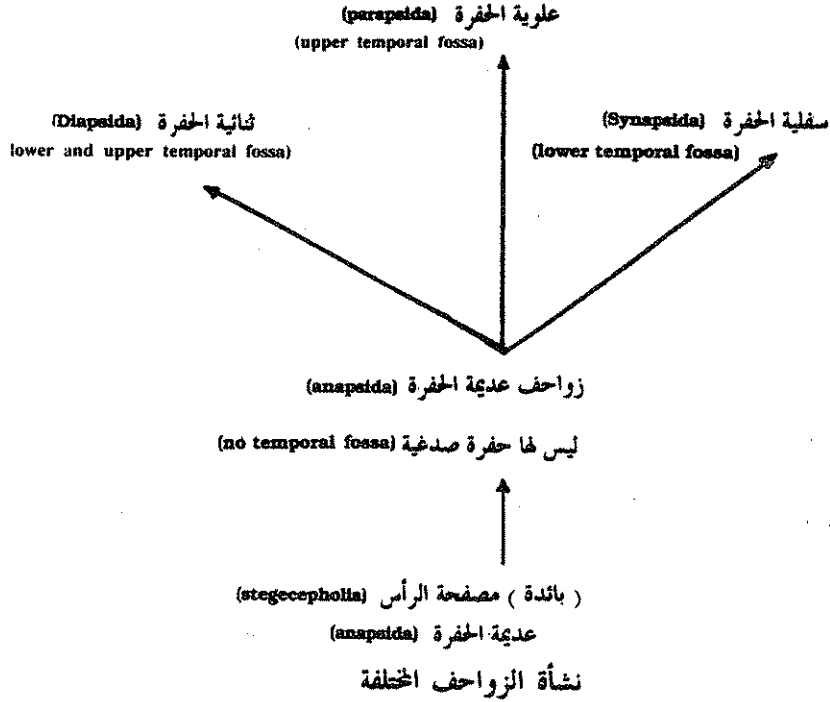
التساعية  
 Crocodilia



التساعية  
 crocodile

#### ٤ - سفلية الحفرة ( Synapsida ) :

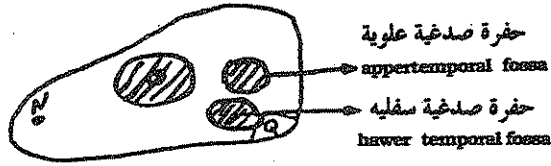
في هذه المجموعة تحتوى المنطقة الصدغية على فتحة صدغية واحدة تقع تحت العظم خلف الحجاجي الخلفي والحرفشى وبذلك يكون لها فتحة واحدة مماثلة للفتحة الصدغية السفلية في ثنائية الحفرة مثل التماسيح .



#### الفك السفلي للزواحف ( The lower jaw )

في كل الزواحف ما عدا الثعابين يتصل نصفا الفك السفلي مع بعضهما بتركيب غضروفي أو عظمي بحيث لا يمكن فصل نصفى الفك عن بعضهما أما في الثعابين فيتصل الفك السفليان من الناحية الأمامية بأربطة مرنة لتسمح لنصفا الفك أن يتعدا عن بعضهما بحيث يستطيع الثعبان التهام فريسة حجمها أكبر من حجم الرأس الأصلي ويساعد الفك السفلي في ذلك حركة العظم المربعي للخارج والتجويف الكبير الموجود في المنطقة الصدغية .

ويتكون نصف الفك السفلي من العظم السني (dentary) الذي يحمل الأسنان والعظم الزاوي (angular) السفلي والقوق زاوي (supra-angular) العلوي كما يوجد العظم التاجي (Coronoid) الممتد لأعلى والعظم المفصلي (articular) وهو عظم معوض (replacing) يمثل معظم النهاية الخلفية لغضروف ميكل ويمكن رؤية هذه العظام كلها من الخارج أما من داخل الفك السفلي فيوجد العظم الطحالي (splenial) وقبل المفصلي (pre-articular) الذي يتحد مع العظم المفصلي.



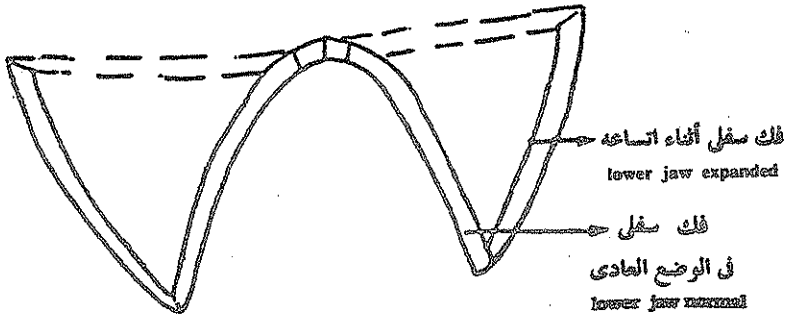
ثنائية الحفرة skull of Diapsida



السحالي lacertilia



الثعابين ophidia



فك سفلي للثعابين

Lower jaw of ophidia

## رتبة الحرشفيات ( O. Squamata )

رتبة الحرشفيات ( السحالي والثعابين ) وهي أكثر الزواحف انتشارا على الأرض الآن . وتقسى إلى تحت رتبتين :

١ — تحت رتبة السحالي ( So. lacertilia ) .

٢ — تحت رتبة الثعبانيات ( So. Ophidia ) .

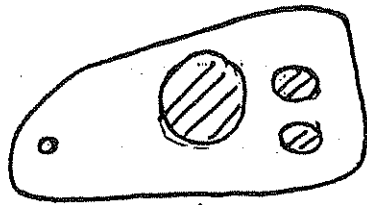
وتتنمى الحرشفيات إلى الزواحف ثنائية الحفرة ( diapsida ) التي يوجد فيها تجويفان صدغيان ولكن يلاحظ وجود محور عن ثنائية الحفرة المثالية فقد اختفى في الحرشفيات القوس الصدغي السفلى وأصبحت الحفرة الصدغية السفلية مفتوحة من الناحية البطنية . وفي الثعبانيات اختفى أيضا القوس الصدغي العلوى وأصبحت الجمجمة ذات فتحة كبيرة تمثل الفتحة الصدغية العليا والسفلى لثنائية الحفرة ونتيجة لاختفاء القوس الصدغي السفلى في الحرشفيات والقوس الصدغي العلوى والسفلى في الثعبانيات أصبح العظم المربعى ( quadrate ) متصلا بالجمجمة من الناحية الظهرية فقط وأصبح بهذه الطريقة حر الحركة . وقد أعطيت هذه التحورات في الفك العلوى اتساعا زائدا لتجويف الفم في هذه الرتبة من الزواحف . وتسمى الجمجمة ذات العظم المربعى المتحرك بالجمجمة ذات التعلق العارى ( streptostylic ) أو المتحرك أما جماجم الزواحف الأخرى التي فيها العظم المربعى ثابت في مكانه فيطلق عليها جمجمة ذات تعلق ثابت ( monimostylic ) .

### سقف الحلق في الزواحف ( The Palate in Reptilia ) :

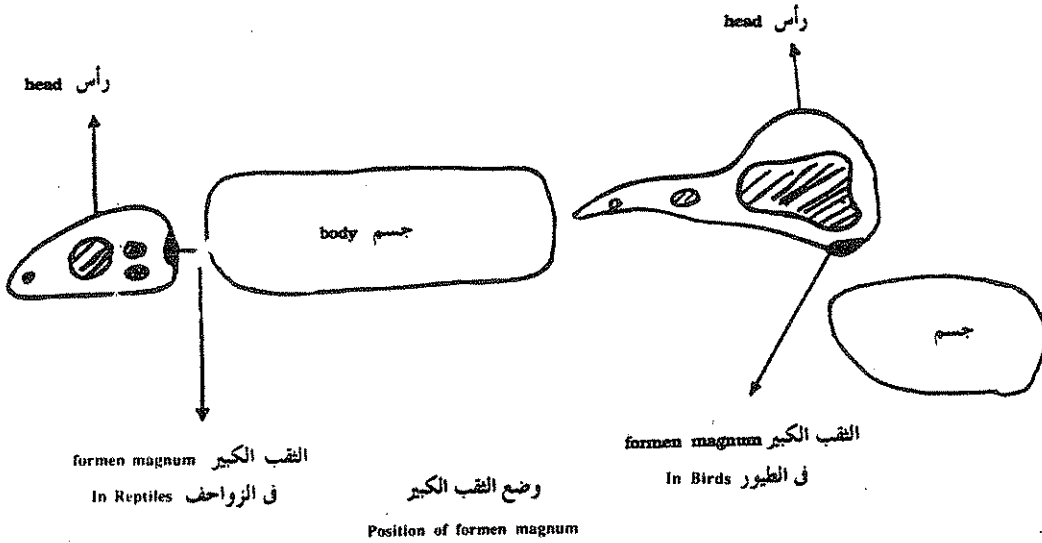
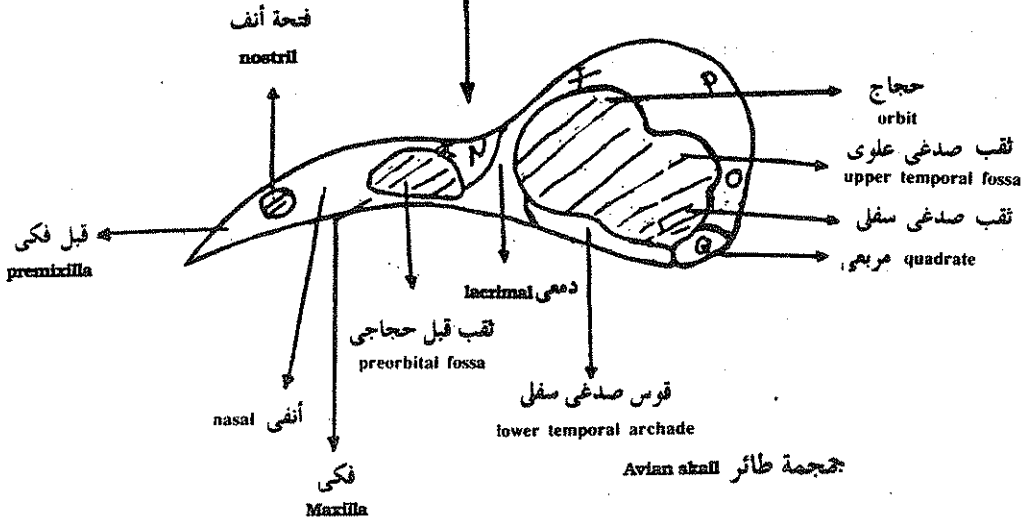
عظام سقف الحلق التي وصفت في مصفحة الرأس ( stegocephalia ) توجد كلها تقريبا في الزواحف فتوجد العظام القبلية ( prevomers ) والحنيكية ( palatines ) والجناحية ( pterygoids ) ، أما الجناحية الخارجية ( ectopterygoids ) فتوجد في معظم الزواحف .

### ثالثا — جمجمة الطيور العظمية ( The bony skull of Aves ) :

تطورت جمجمة الطيور من جمجمة الزواحف ذات الحفرتين فقد كانت الجمجمة أساسا ذات حفرتين ثم تحولت بالطريقة الآتية :



حجمية ثنائية الحفرة  
diapsidan skull





اختفى القوس الصدغي العلوي فاتصلت الفتحة الصدغية العلوية والسفلية معاً وفي نفس الوقت اختفى العمود خلف الحجاجي ( postorbital bar ) الذى يفصلها عن الحجاج حتى أصبحوا متصلين مع تجويف الحجاج نفسه أما القوس الصدغى السفلى فظل موجودا فى الطيور ولكنه أصبح ضامرا جدا لدرجة أن الوجنى والوجنى المربعى أصبحا على شكل عصى رفيعة من العظم ونتيجة لضمور القوس الصدغى السفلى فقد أصبح خفيف الصلة بالعظم المربعى حتى أصبح العظم المربعى متحركا وبذلك أصبحت الجمجمة متحركة ( streptostylic ) .

ومن خصائص جمجمة الطيور المميزة هو الاتساع الزائد لصندوق المخ ، كما أن الحجاج يكون متسع لوجود أعين كبيرة الحجم وفى جدار الحجاج توجد العظمتان الحجاجيتان المعروفتان بالوتدى الحجاجي ( orbitosphenoid ) والوتدى الجانبي ( laterosphenoid ) وأمام الحجاج توجد فجوة قبل حجاجية ( preorbital fossa ) واضحة يفصلها عن الحجاج العظم الدمعى ( lacrima ) وعن فتحة الأنف العظم الأنفى ( nasal ) . ومن خلال التجويف قبل الحجاجي يمكن رؤية عظم كبير مثقب يسمى العظم المصفوى ( ethmoid ) ويمثل العظم المصفوى الوسطى والمصفوى الخارجى ( ecto- mesethmoid ) ملتحمان معا .

ويكون العظم قبل الفكى ( premaxilla ) فى الطيور كبيرا جدا ويصبح مقوسا ليكون متقاربا واضحا أما العظم الفكى ( maxilla ) فيضم فى الحجم ويكون كلا العظام خاليان من الأسنان فى الطيور الحديثة .

ويجب ملاحظة أن الثقب الكبيرة قد هاجر إلى أسفل الجمجمة لأن الجسم فى الطيور لا يقع على نفس المحور الذى تقع فيه الرأس بل أسفله .

### سقف الحلق فى الطيور ( The palate of Aves ) :

فى سقف الحلق تكون العظام قبل الميكية ( prevomers ) ضامرة جدا ومتحدة معا أما العظام الحنكية ( palatines ) فتكبر فى الجمجمة جدا وتأخذ دورا كبيرا فى تكوين سقف الحلق وتكون العظام الجناحية ( pterygoids ) عسوية الشكل وممتدة بميل بين العظام الحنكية والمربعية ( quadrates ) .

## عظام الفك السفلى ( The lower jaw )

معظم العظام الموجودة في الفك السفلى للزواحف موجودة أيضا في الطيور وبذلك يكون الفك السفلى متكونا من العظام التالية :

السنى ( dentary ) ، الزاوى ( angular ) ، فوق الزاوى ( supraangular ) ، والطحالي ( splenial ) . وتكون هذه العظام جميعا واضحة في الجنين كعظام منفصلة ولكنها في الطيور البالغة تنغمد تماما مع بعضها .

### رابعا - جمجمة الثدييات ( Skull of Mammals ) :

تتميز جمجمة الثدييات بالخصائص الآتية :

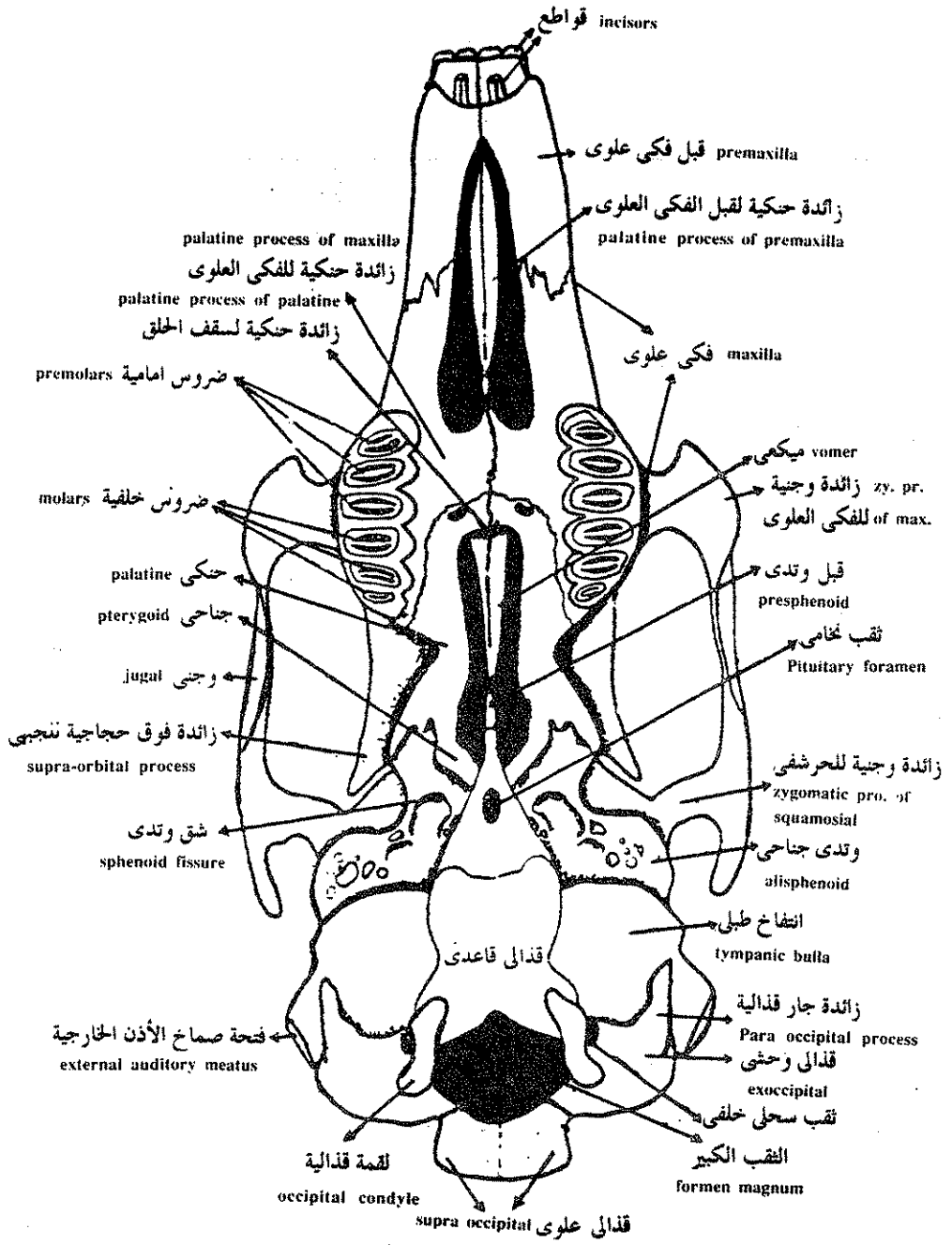
( أ ) يقل عدد العظام نتيجة لاختفاء بعض العظام أو اتحاد آخرين مع بعضها فقد اختفت كلية العظمة القبل جبهية والخلف جبهية والخلف حجاجية والفوق صدغية والوجنى المربعى والمربعى .

( ب ) في الحلقة القفوية ( occipital ) التى تحيط بالثقب الكبير كبرت العظمة الفوق قفوية وفي بعض الثدييات تتحد العظام القفوية كلها معا وفي البعض الآخر تظل منفصلة ويوجد دائما لقميتين قفويتين كما يوجد أيضا دائما عظم بين جدارى ( inter-parietal ) فوق هذه العظام .

( ج ) تلتحم أحيانا العظام الجدارية والفوق قفوية أو تظل حرة .

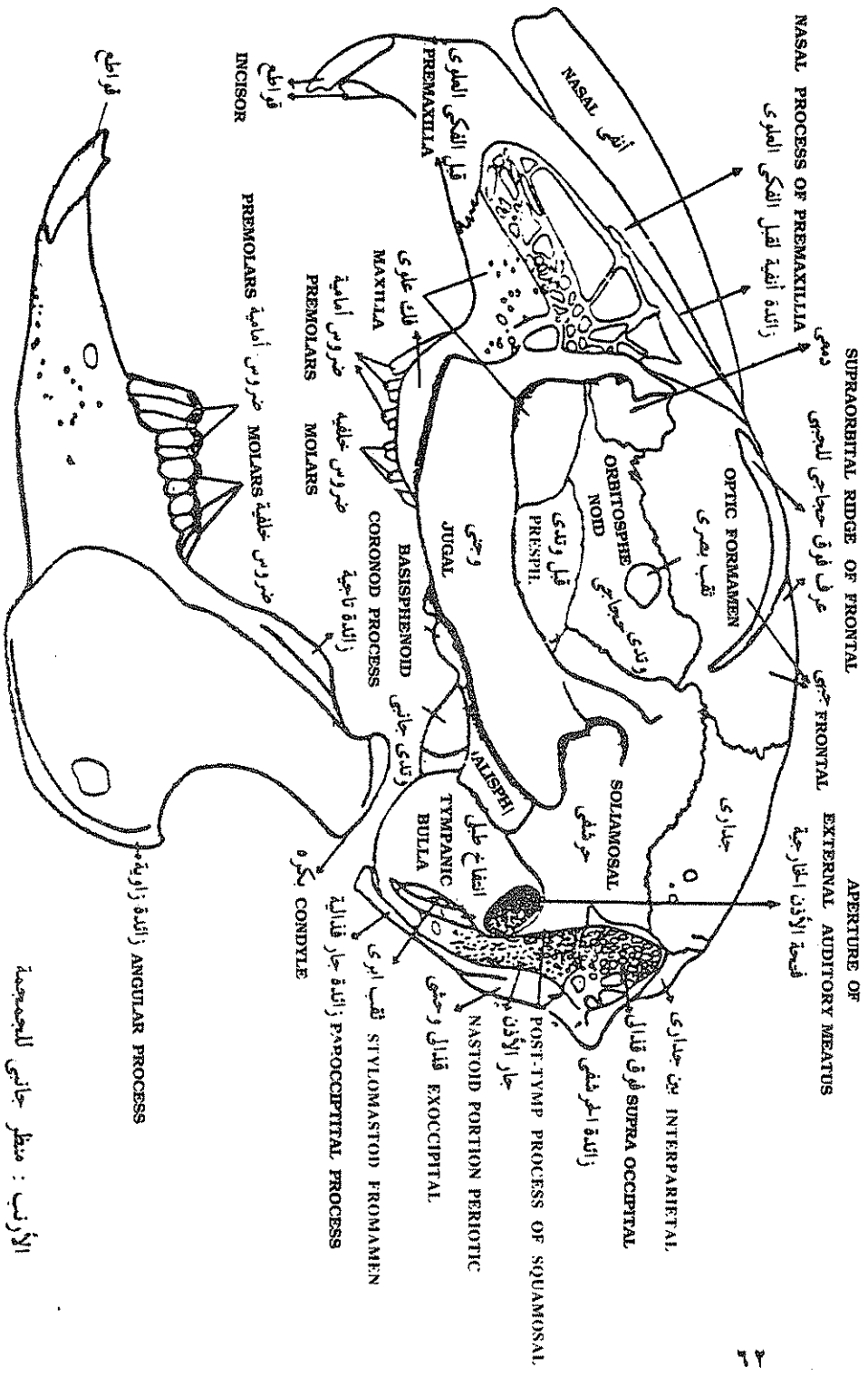
( د ) في سقف الجمجمة يوجد العظم الأنفى والجبهى والجدارى والعظم الأنفى فقط يكون صغير الحجم في الرئيسيات ويكون سقف المحفظة الشمية ، أما العظم الجبهى والجدارى فهما كبيرا الحجم ولا يكونا فقط سقف الجمجمة ولكن يتدا لأسفل ليكونا الجدار الداخلى للحجاج ويدفعا في طريقهما العظم الوتدى الحجاجى ( alisphenoid ) كما تمتد العظمتان الجداريتان أيضا للسطح البطنى للجمجمة ليكونا الجدار الجانبى لصندوق المخ .

( هـ ) يوجد في الفك العلوى العظم القبل فكسى والوجنى . أما العظم الوجنى المربعى فو غائب هو والعظم المربعى .



منظر بطنى لجمجمة الأرنب

v.v. of skull of Rabbit



الأرنب : منظر جانبي للجمجمة  
 SKULL OF RABBIT . LATERAL VIEW.

( و ) ويحمل العظم القيل فكى والفكى الاسنان المميزة إلى قواطع ( incisors ) ،  
 وأنياب ( canines ) ، وضروس أمامية ( premolars ) وضروس خلفية ( molars )  
 وبسبب هذا التميز في الأسنان سميت الثدييات بأنها ذات أسنان مختلفة  
 ( heterodontition ) تميزها عن الأسماك والبرمائيات والزواحف التي فيها الأسنان  
 متماثلة ( homodontition ) .

( ع ) في الثدييات يرسل العظم الوجنى ( jugal ) بروزا للخلف في نفس الوقت الذى  
 يرسل فيه العظم الحرسفى ( squamosal ) بروزا للأمام ويتحد هذان البروزان  
 ليكونا القوس الوجنى ( zygomatic arch ) ويظهر على السطح البطنى للنهاية  
 الخلفية للقوس الوجنى ( z.a ) سطحاً ناعماً يسمى التجوييف الفكى  
 ( mandibular arch ) يتمفصل معه الفك السفلى .

( غ ) في كل الثدييات على الاطلاق يتكون الفك السفلى من عظمة واحدة تسمى  
 السننى ( dentary ) لها بروز علوى يسمى البروز التاجى كما أن لها بروزا خلفيا  
 يسمى البروز الزاوى ( angular process ) وبين هذين البروزين توجد اللقمة  
 المفصلية ( articular condyle ) التى تتمفصل مع التجوييف الفكى للقوس  
 الوجنى .

وتتميز الأسنان على الفك السفلى أيضا إلى قواطع وأنياب وضروس أمامية  
 وضروس خلفية والمعادلة السننية هى للكلب كالتالى :

$$\frac{2}{3} \quad \frac{4}{4} \quad \frac{1}{1} \quad \frac{3}{3} =$$

$$\text{ق} \quad \text{أ} \quad \text{ض.أ} \quad \text{ض.خ}$$

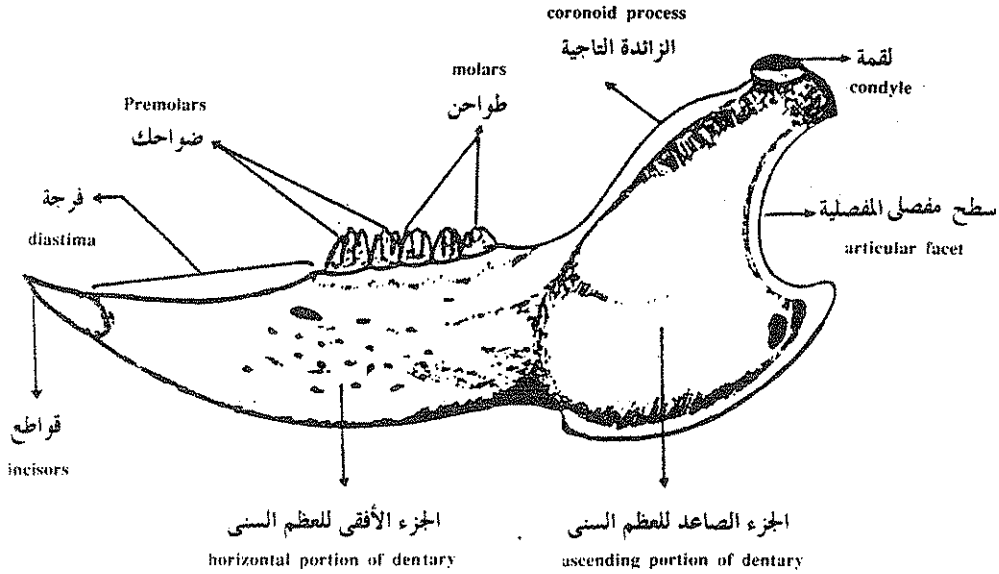
$$\frac{3}{3} \quad \frac{3}{2} \quad \div \quad \frac{3}{1} = \text{ففى الأرنب فهى}$$

$$\frac{\text{عدد أسنان الفك العلوى}}{\text{عدد أسنان الفك السفلى}} \times \frac{1}{2} = \text{المعادلة السننية}$$

( س ) تكوين سقف الحلق الثانوى أو المزيف في الثدييات

( Formation of secondary or fals palate in mammals )

ترسل العظمتان الفكيتان ( maxillae ) والحنكيتان ( palatines ) صفائح مستوية للداخل تتحد مع بعضها على الخط المنصف البطنى للجمجمة لتكون بذلك سقفا للحلق الثانوى وهذه الصفيحة تحصر بينها وبين سقف الحلق الاصلى قناتان تسميان القناتان الانفيتان البلعوميتان ( naso-pharyngeal ducts ) تستخدمان لمرور الهواء الجوى .



الفك السفلى للثدييات مثل الأرنب

LOWER JAW OF REABBIT

## العمود الفقارى The Vertebral column

في الرأس حبيبات مثل السهم :

في السهم التركيب الهيكلي الوحيد هو الحبل الظهري notochord الذي يدعم الجسم كله وهو يتكون من خلايا مركزية منتفخة يحيط بها غلاف ليفي fibrous sheath رقيق ولا يمكن تمييز أى تراكيب مشابهة للفقرات في حيوان السهم .

في دائرية الفم مثل الجلكي :

يوجد في دائرية الفم أيضا حبل ظهري ممتد بطول الجسم يتميز إلى خلايا وسطية عادية يحيط بها نسيج طلائي حافى ذو خلايا عمادية منتظمة يسمى بطلائية الحبل الظهري notochord epithelium وهذه الخلايا الطلائية تفرز حولها غمد ليفي fibrous sheath يحيط به من الخارج غشاء مرن يسمى المرنة الخارجية elastica externa ويطنه من الداخل طبقة تسمى المرنة الداخلية elastica interna .

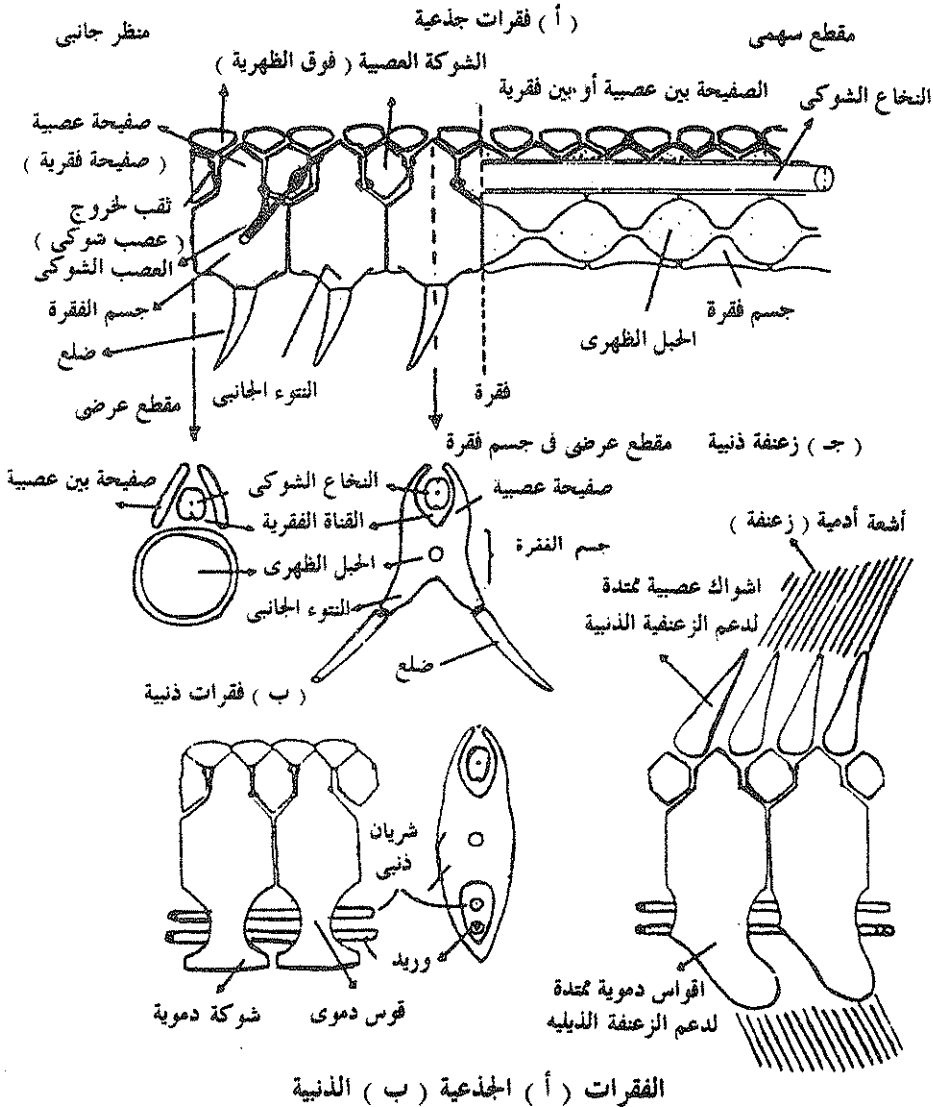
وتوجد في الجلكى تراكيب هيكلية يمكن مقارنتها بالفقرات ولكنها ليست فقرات حقيقية وهذه التراكيب هي القواعد الظهرية basidorsals التى توجد على الجوانب العليا للمرنة الخارجية ، وعلى جانبي الحبل العصبي وهذه الزوائد لا تلتقى على الخط المنصف الظهري . ويوجد في مقابل كل قطعة عضلية زوجين من هذه التراكيب الصلبة ، الأمامية تسمى القواعد الظهرية basidorsals والخلفية تسمى القواعد البينية interdorsals .

في الأسماك In fishes :

يظهر عمود فقارى حقيقي متكون من فقرات واضحة في الاسماك الغضروفية لأول مرة .

وكل فقرة من هذه الفقرات تتكون من قواعد ظهرية ( basidorsals ) تتحد مع بعضها فوق الحبل الشوكى لتكون شوكة عصبية ( neural spine ) وهذه الأجزاء الثلاثة معا تكون القوس العصبى neural arch الذى يحيط بالحبل الشوكى . كما يوجد زوج من القواعد البطنية ( basiventrals ) في الناحية البطنية الجانبية وهذه الزوائد البطنية تمتد إلى

الجانب في منطقة الجزع حيث تتصل بها الضلوع وتسمى الزوائد الجانبية ، اما في منطقة الذيل فتتحد الزوائد البطنية معا بواسطة قطعة غضروفية تسمى الشوكة الدموية ( haemal spine ) ليتكون القوس الدموي ( haemal arch ) الذى يحيط بتجويف يمر من خلاله الشريان والوريد الذيليان ويوجد بين القواعد الظهرية والقواعد البطنية جسم





الفقرة ( centrum ) ويختفي الحبل الظهرى فى المناطق التى يوجد فيها أجسام الفقرات ويظهر كخلايا متحللة فى المسافات الموجودة بين الفقرات المتتالية .

وتوجد نتوءات نيرية امامية pre-zygapophysis وأخرى خلفية post-zygapophysis أمام وخلف الأقواس العصبية تساعد فى تمفصل الفقرات المتتالية مع بعضها .

### العمود الفقارى فى البرمائيات :

يبدأ ظهور منطقة جديدة فى العمود الفقارى للبرمائيات التى تعتبر أكثر الحيوانات رباعية الأقدام بداءة وهذه المنطقة هى المنطقة العجزية ( sacral ) وتظهر بين الفقرات الجزعية والزيلية وتستخدم الفقرات العجزية لتعلق الحزام الحوضي .

وفى البرمائيات اللازلية ( Anura ) يكون العمود الفقارى أقصر طولاً من الموجود فى الحيوانات الفقارية الأخرى ويوجد فيها ثمان فقرات جزعية وفقرة تاسعة عجزية أما الفقرات الزيلية فتندمج معا لتكون العصص urostyle .

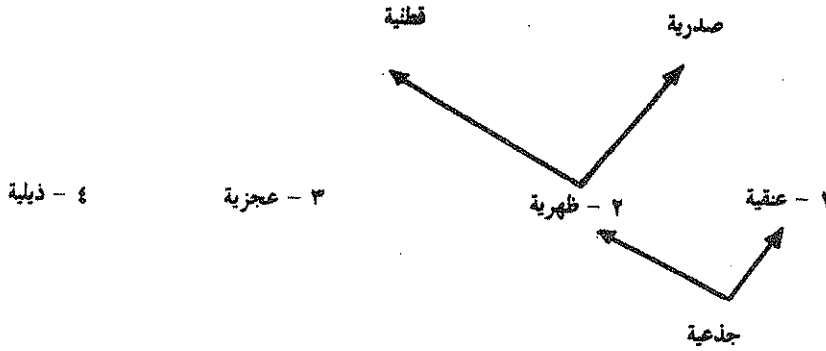
أما فى البرمائيات عديمة الأطراف ( Apoda ) فالمنطقة العجزية غير مميزة . وعادة تكون الفقرة الأولى صغيرة الحجم وليس لها نتوء مستعرض أو بروزات امامية نيرية وتسمى هذه الفقرة الفهقة ( Atlas ) .

### العمود الفقارى فى الرهليات ( الزواحف والطيور والثدييات ) :

فى كل الحيوانات ذوات الرهل تظهر وتتميز منطقة جديدة فى العمود الفقارى وهى المنطقة العنقية وتوجد فى المنطقة الأمامية للعمود الفقارى وبذلك تكون فى هذه الحيوانات فقرات عنقية تسمى الأولى منها الأطلس أو الفهقة ( Atlas ) والثانية المحور ( Axis ) وتميز هاتان الفقرتان بسهولة تحرك الرأس على العمود الفقارى .

والأطلس فقرة ليس لها جسم بينما يكون للمحور جسمان فقاريان جسم الفقرة الخاص به وذلك القادم من الأطلس ويحدث هذا أثناء تمييز العمود الفقارى حيث ينفصل جسم الفقرة للأطلس ويتحد مع المحور ، ويسمى فى هذه الحالة بالنتوء السننى ( odontoid process ) .

ويوجد في الزواحف الأتماط المختلفة لتفصل الفقرات ، وهي المزدوجة التقرع  
والأمامية والخلفية التقرع والمستوية الوجهن ، وفي معظم الزواحف يتميز العمود  
الفقاري إلى الأربعة مناطق التالية :



وفي زواحف قليلة توجد منطقة خامسة تسمى المنطقة الصدرية ( thoracic ) وتتميز  
بأن الضلوع تتعلق بها أما بقية الفقرات الظهرية والتي لا تحمل ضلوعا فتسمى الفقرات  
القطنية ( lumbar ) وبذلك تتميز المنطقة الظهرية إلى منطقة أمامية صدرية ومنطقة خلفية  
قطنية .

### العمود الفقاري في الطيور :

يوجد في الطيور خمسة مناطق فقارية هي :

- ١ — عنقية : cervical
- ٢ — صدرية : thoracic
- ٣ — قطنية : lumbar
- ٤ — عجزية : sacral
- ٥ — ذيلية : caudal

ومن مميزات العمود الفقاري في الطيور تكون العجز المركب ( synsacrum ) الكبير  
والناشئ عن اندماج بعض الفقرات القطنية والعجزية والزيلية معا .

العمود الفقاري في الثدييات : ينقسم العمود في الثدييات إلى نفس الخمسة مناطق المذكورة سابقا في الطيور والفقرات العنقية وعددها دائما سبعة الأولى منها تكون الفهقة والثانية المحور والخمسة الباقية فقرات عنقية عادية تتميز بوجود ثقب في التواء المستعرض لمرور الأعصاب .

### تكوين أجسام الفقرات ( Development of Centrae )

. يتكون جسم الفقرة في الأسماك وذوات الفكوك عامة بطريقتين :

#### ١ - جسم الفقرة الحبل ( chordal centrum )

في هذه الحالة تحترق خلايا هيكلية ناشئة من القواعد الظهرية ( basidorsals ) والقواعد البطنية ( basiventrals ) المرنة الخارجية لتغزو الغلاف الليفي ( fibrous sheath ) وهذه الخلايا الهيكلية تزداد في العدد وتتحول فيما بعد إلى خلايا غضروفية مفرزة للغضروف ويقل الحبل الظهرى في الحجم في الأماكن التي تتكون فيها أجسام الفقرات ، ويسمى جسم الفقرة الذى يتكون داخل الطبقة المرنة الخارجية بجسم الفقرة الحبل ويوجد في الأسماك الغضروفية والرئوية .

#### ٢ - جسم الفقرة الحول حبل ( Perichordal centrum ) :

في هذا النوع لا تحترق الخلايا الهيكلية الناشئة من القواعد الظهرية والبطنية ( basidorsals & basiventrals ) المرنة الخارجية لتغزو الغلاف الليفي مثل النوع السابق ولكنها تتجمع حول المرنة الخارجية وبتكاثرها في العدد تضغط الحبل الظهرى بغلافه الليفي واغشيته في الداخل بمعنى آخر يتكون جسم الفقرة خارج غشاء المرنة الخارجية .

وفي حالة الأسماك الغضروفية تتحول الخلايا الهيكلية إلى غضروف وأجسام الفقرات الغضروفية هذه تقوى بترسيب أملاح الكالسيوم داخلها بعدة طرق :

#### ١ - ترسيب محيط ( tecto-spondylous )

وفي هذا النوع من الفقرات يوجد بالإضافة إلى القرص الداخلى أقراص محيطية متتالية .

٢ — ترسيب دائرى ( cyclo-spondylous )

فى هذا النوع من الفقرات يكون التكلس على هيئة قرص مركزى يحيط ببقايا الحبل الظهرى .

٣ — ترسيب نجمى ( astro-spondylous )

فى هذه الفقرات يوجد بالإضافة إلى القرص المركزى صفائح مشعة تكون شكلا نجميا .

تتمفصل أجسام الفقرات فى الحيوانات الفقارية بأربعة طرق حسب شكل جسم الفقرة فهى إما أن تكون :

١ — فقرات مزدوجة التقرع ( amphicoelous )

كما فى الأسماك وفيه يكون جسم الفقرة مقعرا من الأمام والخلف .

٢ — فقرات أمامية التقرع ( procoelous )

كما فى البرمائيات اللاذيلية وفيه يكون مقدم الفقرة مقعرا ومؤخرها محدبا .

٣ — فقرات خلفية التقرع ( opisthocelous )

وفى هذا النوع من الفقرات يكون جسم الفقرة مجوفا من جهته الخلفية كما فى السلمندر .

٤ — فقرات مستوية الأسطح ( amphiplatian )

وهى فقرات لها سطحان مستويان من الأمام والخلف كما فى الثدييات .

وفى معظم الأسماك تكون الفقرات مزدوجة التقرع والقليل منها خلفى التقرع .

ويتميز العمود الفقارى للأسماك إلى منطقتين فقط منطقة الجزع ومنطقة الذيل .

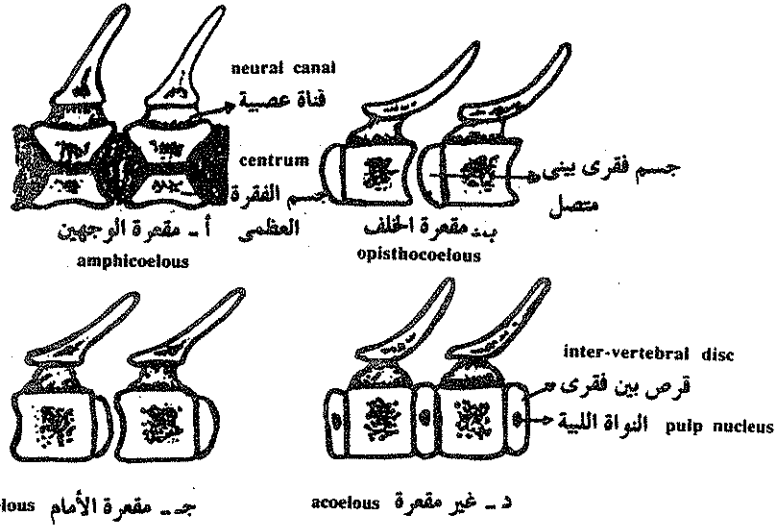
### القص ( The sternum ) :

لا توجد عظمة قص فى الأسماك على الإطلاق ولكن يوجد القص فى رباعيات الأقدام

( tetrapoda ) حيث يعطى دعامة إضافية للمنطقة الأمامية للجزع ويتيح مكان لتعلق

عضلات الصدر وبالتالي يساعد على الحركة وهو يكون الجزء البطنى للقفص الصدرى

ويساعد فى حماية الرئات والقلب .



نماذج من فقرات بنيت على أساس شكل السطوح التفصلية لأجسام فقراتها مقدم الحيوان إلى اليسار . يشير اللون إلى النسيج الخاص بالحبل الظهرى توجد الفقرات مقعرة الوجهين في الأسماك والبرمائيات الذيلية البدائية واللاقدميات والعظايا والفقرات مقعرة الخلف في السلمندرات ، ومقعرة الأمام في اللاذئيات ( النافرات ) والزواحف الحديثة كما توجد الفقرات غير المقعرة في اللبائن .

وينشأ القص مستقلا عن الضلوع والحزام الصدرى على شكل تجمعات من الخلايا الميزنشيمية على جانبي الخط المنصف البطنى للحيوان وتحول هذه الخلايا إلى غضروف وسطى .

وفي الطيور والتدييات تتكون مراكز عديدة للتعظم تحول هذا الغضروف الوسطى إلى عظم .

ويغيب القص في بعض البرمائيات ويكون في الضفادع جزءاً من الحزام الصدرى ويظن بعض العلماء ان القص في البرمائيات لا يماثل القص في باقي رباعيات الأقدام ( الرهليات ) .

وتعتبر الزواحف أول رباعيات الأقدام المحتوية على قص حقيقي يتصل فعلاً بالضلوع ولكن حتى في الزواحف فإنه لا يوجد في الثعابين والسحالي عديمة الأطراف والسلاحف .

وفي الطيور يمتد الجزء السفلى من القص على شكل قارب ( Keel ) الذى يشكل سطحاً مهماً لتعلق عضلات الطيران القوية .

أما في الثدييات فيتكون القص على شكل سلسلة من الأجزاء المنظمة ويتم فصل القص مع الضلوع والحزام الصدرى الذى يدعم الطرفين الأماميان . ويتكون القص في الثدييات من ثلاثة أجزاء تكون الدفة ( manubrium ) الجزء العلوى منها وتمتص مع عظام الترقوة ( clavicles ) والغضاريف الداخلية للزوج الأول من الضلوع وجزء أساسى كبير يسمى القص الوسطى ( mesosternum ) الذى يتكون نتيجة لالتحام جزئان عظيميان يسميان العصى القصية ( sternal bars ) ويعطى سطحاً ملائماً لتم فصل خمسة أزواج من الضلوع أما الجزء السفلى من القص والمسمى بالقص الخنجري ( Xiphisternum ) فيحمل زائدة حنجرية ( xiphoid process ) وليس متصلاً بأية ضلوع .

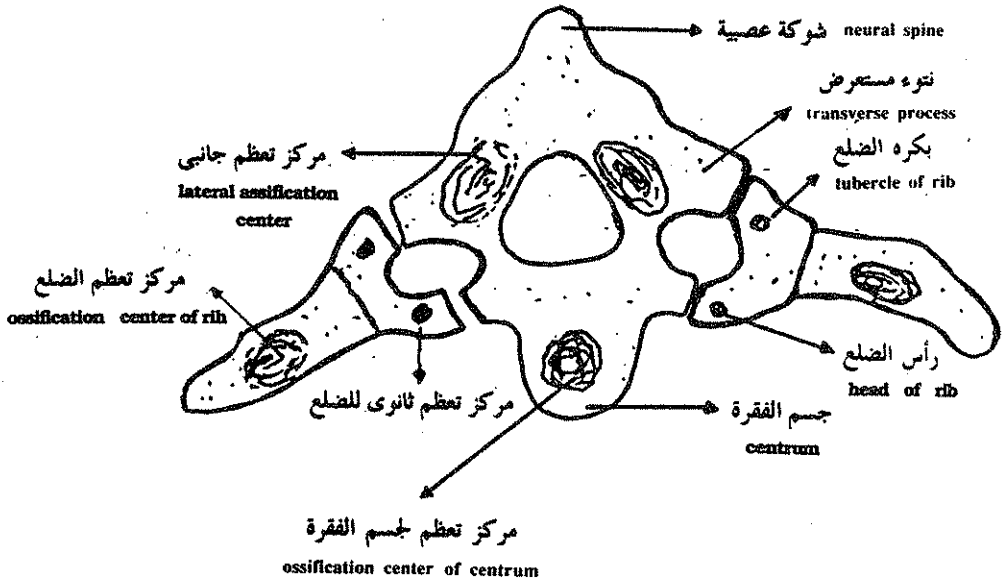
### الضلوع : ( Ribs ) :

تنشأ الضلوع من الميزنشيم الناشئ من القطعة العظمية أو من ميزودرم الصفيحة الجانبية وتتكون الضلوع من غضروف ثم تتحول جزئياً أو كلياً إلى عظم باستثناء ضلوع كلب السمك والقروش فتظل غضروفية طوال الحياة .

ويبدأ التعظم مستقلاً عن الفقرات المجاورة بواسطة مراكز تعظم منفصلة داخل كل ضلع بينما يوجد في الفقرة المجاورة مركزان جانبيان للتعظم ومركز تعظم من جسم الفقرة .

ويبدأ التعظم في ساق الضلع ثم يبدأ ظهور مراكز تعظم ثانوية قرب سطحى التفصل للضلع وتفصل صفيحتين قمتين نهايات الضلع عن الساق الوسطى بطريقة مشابهة للموجودة في العظام الطويلة .

في معظم الأسماك يفصل حاجز مستعرض العضلات الجانبية إلى مجموعة علوية ومجموعة سفلية وتنشأ هذه العضلات من القطع العضلية وتحفظ بنظامها المعقل ويفصل كل واحدة منها عن الأخرى حاجز عضلى وبإستثناء دائرية الفم كالجلكى ( petromyzon ) التى لا تحتوى أجسامها على ضلوع فإن الضلوع الظهرية في الأسماك تنمو في الحواجز العضلية الموجودة في منطقة الحاجز المستعرض .



مراكز تعظم الفقرة والضلوع ، وتظهر منفصلة عن بعضها تماما

### الهيكال الطرفى ( The Appendicular skeleton )

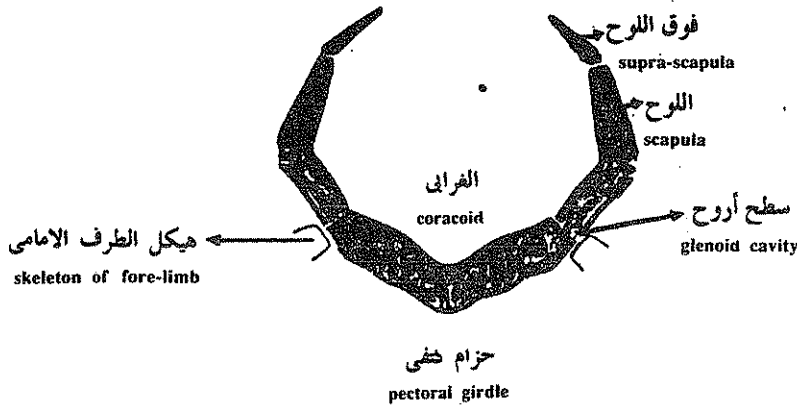
يتركب الهيكال الطرفى فى الفقاريات من غضروف أو عظم ويتكون من هيكال الحزام الصدرى والحوضى وهيكال الطرف الأمامى والخلفى .

#### هيكال الأحزمة :

يتركب هيكال الأحزمة من عظام معوضة ( أو استبدالية ) أو من عظام غشائية وهذه الأحزمة تتصل بها الأطراف وتتحرك عليها كما انها توفر اسطح لتعلق عضلات الصدر والأطراف . والعظام المعوضة فى الحزام الصدرى هى الغرابى واللوح اما الترقوة فهى عظم غشائى . وليس للحزام الحوضى أى عظام غشائية ولكن كلها ناشئة عن غضروف ولذلك فهى عظام معوضة .

## الحزام الصدري The Pectoral girdle :

فى الأسماك الغضروفية : يقع الحزام الصدري الغضروفى خلف آخر قوس خيشومى مباشرة ويتركب من نصفين يحتوى كل منها على غضروف بطنى يسمى الغرايى وغضروف ظهري يسمى اللوح وقطعة ظهرية صغيرة عليا تسمى فوق اللوح . ويلتحم الغراييان الأيمن والأيسر عند الخط المنتصف البطنى . ويوجد عند التقاء اللوح بالغرايى سطح أملس مجوف يتمفصل مع هيكل الزعنفة الصدرية يسمى السطح الأروح .

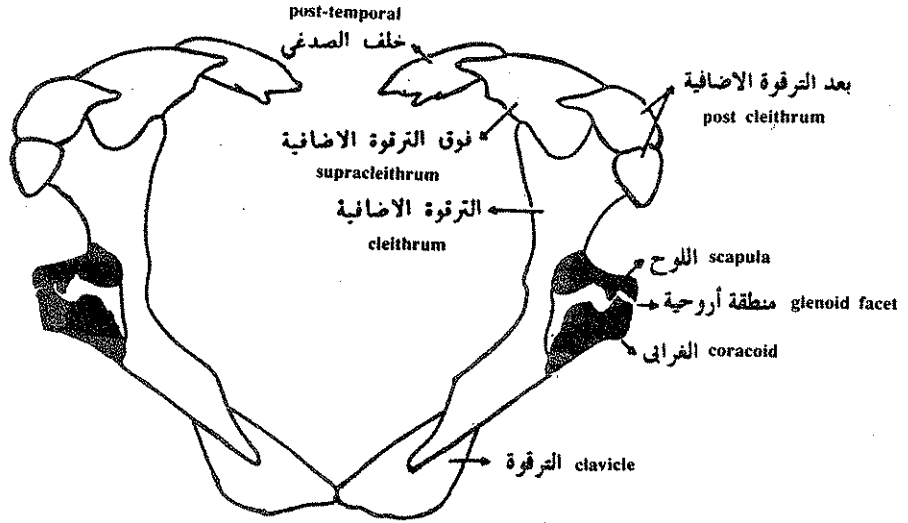


حزام كفتى غضروفى للكوسج (سكوالس) — منظر أمامى

## فى الأسماك العظمية :

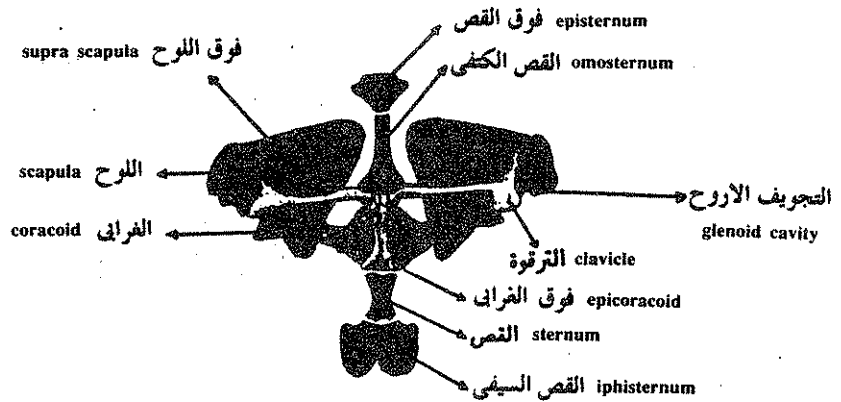
العظم الغرايى واللوحى مختزلان فى الأسماك العظمية كما أن عظم الترقوة إن وجد يكون صغير الحجم ولكن توجد عظام أدمية إضافية فى الأسماك العظمية وهى العظم الترقوى الاضافى وفوق الترقوى الإضافى وخلف الصدغى الذى يثبت الحزام الصدري بالجمجمة .





حزام كفتى pectoral girdle

حزام كفتى لسمكة كانويدية ، بوليپتيرس Polypterus . العظام الادمية منقطة والعظام الاستبدالية سوداء .



القص وحزام كفتى لضفدع ، منظر بطني . العظام الاستبدالية للحزام سوداء

## في رباعيات الأقدام :

كبرت عظمة الترقوة في الحجم وظهرت عظمة جديدة تسمى بين الترقوى . كما ظهرت عظام القص وذلك ساهم في دعم وإسناد الأطراف الأمامية وفي نفس الوقت اختفى عظم الترقوة الإضافي وفوق الترقوة الإضافي .

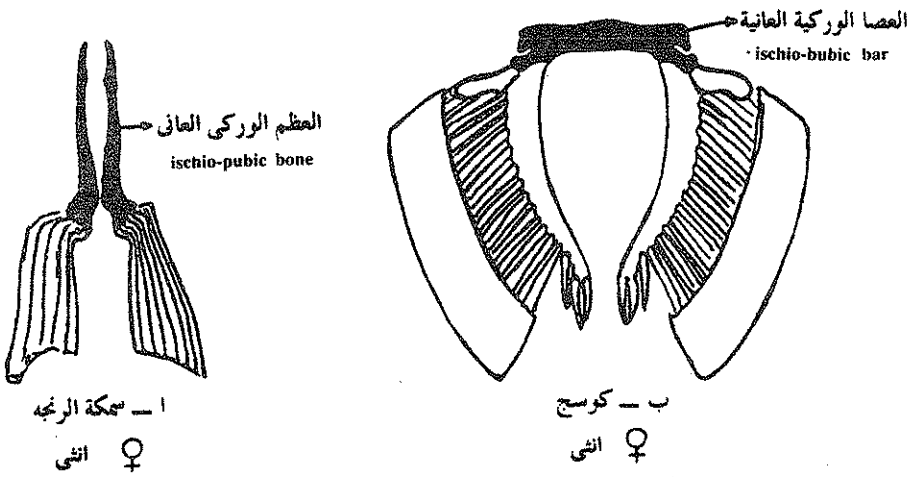
ويتم اختزال أو فقد عظم الترقوة في التماسيح وبعض البرمائيات والزواحف عديدة الأطراف وبعض الثدييات .

## الحزام الحوضي The Pelvic girdle :

يدعم الحزام الحوضي الزعانف أو الأطراف الخلفية وليس له مكونات أدمية أو غشائية .

## في الأسماك :

يتركب الحزام الحوضي في الأسماك الغضروفية والعظمية من غضروف أو عظم واحد بسيط يسمى العظم الوركى العاني ( Ischio-Pubic bar ) يتمفصل مع الزعنفة الحوضية وتلتقى العظمتان على الخط المنصف البطنى للجسم في الأسماك العظمية ويتحدا تماما في صفيحة واحدة في الأسماك الغضروفية .



صفائح حوضية أو احرمه ( سيوداء ) . لسمكة عظيمة ( ا ) وأخرى غضروفية ( ب )

## في ربايعات الأقدام :

يزداد حجم الخزام الحوضي في ربايعات الأقدام حيث تكون الأطراف الخلفية قوية كما يتصل بالهيكل المحوري كى يثبت الأطراف في الجسم ويتركب من ثلاثة أجزاء هي العظم العاني ( pubic ) ويوجد عند منتصف الجسم والعظم الوركي ( ischium ) العريض والذي ترتبط به عضلات الطرف الخلفي والحرقفي ( ilium ) الذي يتجه لأعلى ليتصل بالعمود الفقاري عن طريق الزوائد الجانبية للفقرات العجزية ويوجد بين هذه العظام الثلاثة تجويف الحق ( acetabulum ) الذي تبيت فيه رأس عظمة الفخذ .

## في البرمائيات :

ازداد طول الحرقفة زيادة كبيرة وامتدت من طرف الفقرة العجزية حتى نهاية العصعص وتظل الحرقفة غضروفية في البرمائيات وغير ملتحمة مع الفقرة العجزية مما يتيح مجال أكبر لحركة الطرف الخلفي عندما تقفز الضفدع عاليا .

## في الزواحف :

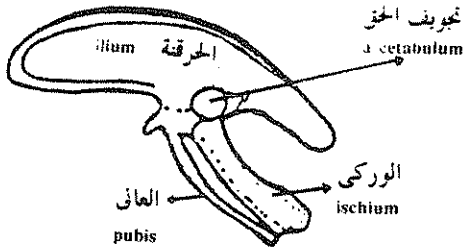
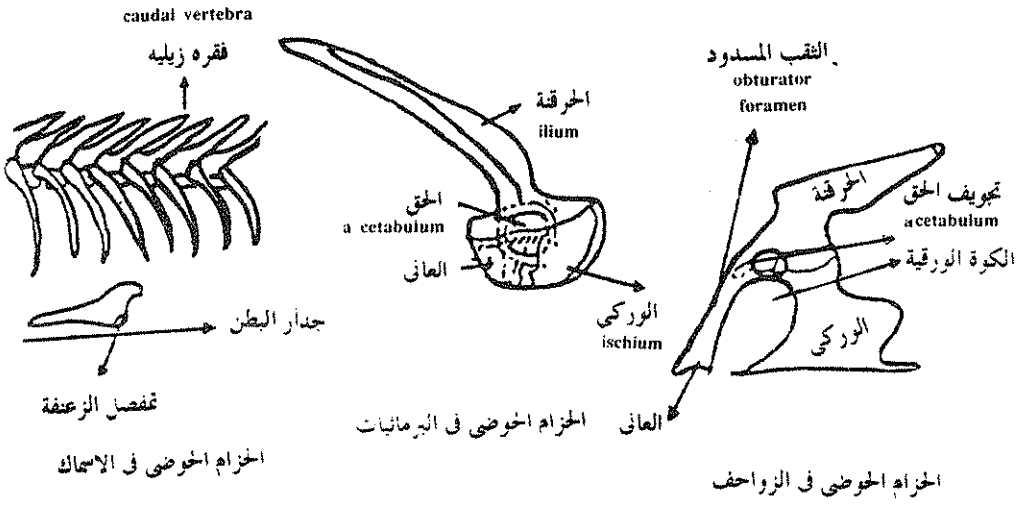
تصبح الحرقفة عريضة لتتيح سطح أكبر لتفصل عضلات الطرف الخلفي القوية كما توجد فتحة كبيرة تعرف بالكوة الورقية قلبية الشكل مرور عضلة كبيرة للطرف الخلفي في هذا المكان .

## في الطيور :

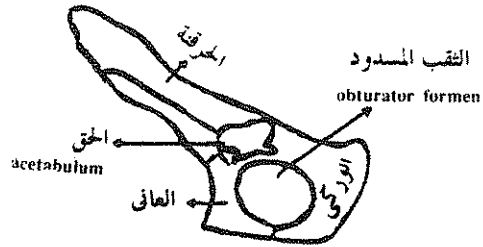
صغر حجم العظم العاني كما أنه اتجه إلى الخلف موازيا للعظم الوركي ولا يوجد ارتفاع أو التحام عاني وسطي مما يوفر منفذا حوضيا أكبر لوضع البيض كما امتدت الحرقفة والورك كثيرا ليأويا عضلات الطرفان الخلفيان القويان وارتبط الخزام بالفقرات الصدرية والقطنية والمعجزية ليكون المعجز المركب الذي يساعد في حمل الحيوان على طرفيه الخلفيتين .

## في الثدييات :

توجد فتحة كبيرة بين العظم الوركى والعانى تسمى بالثقب المسدود يمر منها العصب البطني ويلتقى العظم الوركى والعانى أسفل الثقب المسدود والخرقة تمتد إلى الأمام لتبنيء مساحة مناسبة لاتصال العضلات . ونظرا لوقوع الارتفاق العانى والوركى في الناحية البطنية واتصال الخرقيتين بالعمود الفقارى ظهريا يتكون حلقة عظمية من الخزام الحوضى تسمى بالحوض ( Pelvis ) تحتوى على النهاية الخلفية للجهاز الهضمى والبولى والتناسلى . وتمر الصغار من الحوض إلى الخارج في الإناث .



الخزام الحوضى في احد الطيور



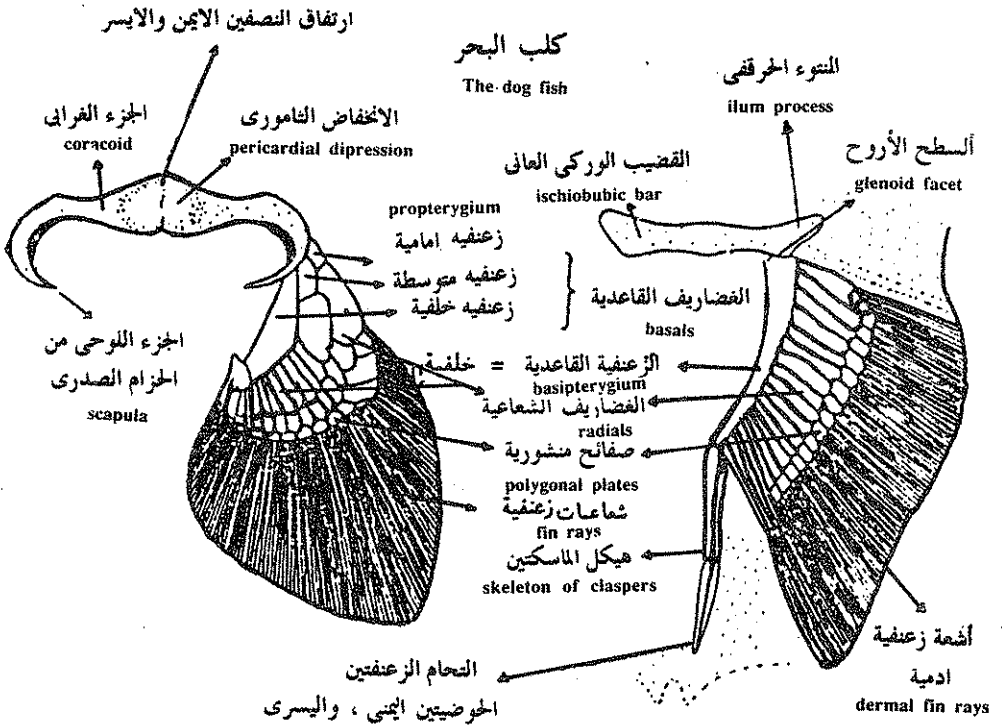
الخزام الحوضى في احد الثدييات

## هيكل الأطراف : The appendicular skeleton

في الاسماك :

يوجد في الأسماك زوجان من الأطراف تعرف بالزعانف المزدوجة وتتكون من الزعانف الصدرية التي تقع خلف الخياشيم مباشرة والزعانف الحوضية التي تقع أمام فتحة الشرج .

والزعانف الزوجية غائبة في دائريات الفم ولكنها موجودة في الأسماك الغضروفية وتعتبر زوائد جلدية مدعمة بعوارض غضروفية والزعنفة الصدرية في الأسماك الغضروفية مدعمة بغضاريف قاعدية ( basals ) يتراوح عددها من واحد إلى خمسة تسمى من الأمام إلى الخلف زعنفي أمامي ثم وسطي ثم خلفي ( pro-meso- & metapterygium ) يليها صف من شعاعيات ( radials ) ثم صفائح معينة أو منشورية ( polygonal plates ) ثم الأشعة الزعنفية الليفية ( fin rays ) .

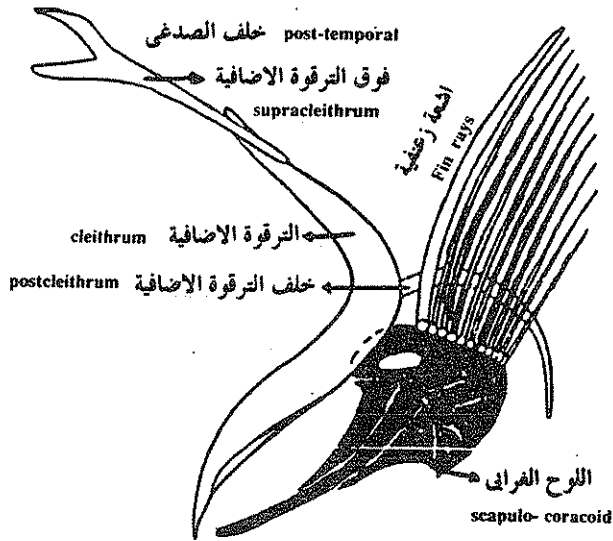


حزامى الكتف والحوض مع الزعانف ( منظر ظهري )

أما هيكل الزعنفة الجبسية في الأسماك الغضروفية فيتركب من غضروف قاعدي واحد يليه الشعاعيات ثم الصفائح المعينة ثم الأشعة الزعنفية . وتحمل هذه الزعنفة في الذكور هيكل المساكات ( claspers ) التي تساعد في نقل الحيوانات المنوية إلى جسم الأنثى أثناء التزاوج .

### هيكل الطرف في الأسماك العظمية :

تدعم الزعانف اشعة قرنية ( fin rays ) فقط تمتد بطول الزعنفة وتتركز العضلات والميكل الذي يتركب من عدة عوارض قصيرة من العظم أو الغضروف عند قاعدة الزعنفة وهذه العوارض تكون متوازية وقليلة العدد لذلك تكون الزعنفة مرنة وذات قاعدة ضيقة ، تكون الزعانف الصدرية عادة أكبر حجما من الزعانف الجبسية التي قد تنعدم في بعض الأسماك العظمية .



### هيكل زعنفي حديث

حزام كعفي وهيكل زعنفي لسمكة شريطية ، طرفية التعظم ، المعظم الاستبدالي اسود

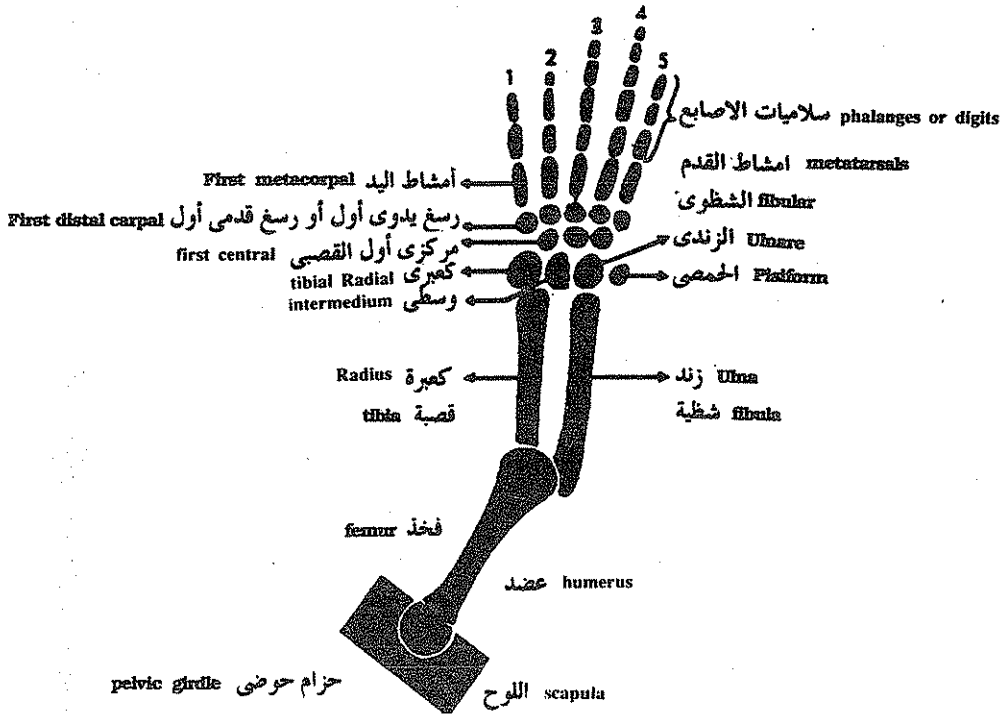
## الطرف في رباعيات الأقدام :

لرباعيات الأقدام زوجين من الأطراف زوج أمامي وزوج خلفي لها هيكل داخلي مبنى على نفس النظام في جميع الحيوانات كما أن هيكل الطرف الأمامي الأساسي مشابه لهيكل الطرف الخلفي وأحيانا تحور أحد الزوجين إلى أزرع أو أجنحة أو مجاديف وأحيانا يفقد أحد الزوجين أو كلاهما .

ويتألف هيكل الطرف النموذجي من خمسة عقل العقلة الأولى القريبة من الجسم هي العضد أو الفخذ والمفصل التالي هو الكوع أو الركبة يليه العقلة الثانية وهي تتكون من عظمتين هما الكعبرة والزند في الطرف الأمامي والقصبة والشظية في الطرف الخلفي . ويأخذ العظم الأول في كلا الطرفين وضعاً أمامياً أو وسطياً عن الآخر . والعقلة الثالثة هي رسغ اليد أو رسغ القدم ويتألف من ثلاثة صفوف من العظام يحمل القريب العظم الكعبرى عند قاعدة الكعبرة والزندى عند قاعدة الزند والمتوسط بينهما ويوجد في معظم الزواحف والثدييات عظم رابع يسمى الحمصي ( pisiform ) ويتألف الصف الوسطى لرسغيات اليد من ثلاث رسغيات مركزية تسمى المركزيات ( centralia ) أما الصف البعيد فيتكون من خمسة رسغيات بعيدة ترقم من ١ - ٥ تبدأ داخلياً بالأبهام . والصف الأول من رسغيات القدم يتكون من القصبى والشظوى والمتوسط بينهما يليها مركزيات رسغ القدم ثم رسغيات القدم البعيدة .

يلي الرسغ عظام مشط اليد أو القدم عددها يتناسب مع عدد أصابع اليد أو القدم وبدعم كل أصبع سلسلة من السلاميات .  
العقل المتناظرة في الاطراف الامامية والخلفية لرباعيات الاقدام .

الاطراف الخلفية		الاطراف الامامية	
المعقلا	الميكلا	المعقلا	الميكلا
عضم الفخذ	thigh	عضم العضد	brachium
القصة والشظية	Shank	الكعبرة والزند	antebrachium
tibia and dbula		Radius and Ulna	
رسغيات القدم	ankle	Carpals	
metatarsals	Instep	رسغيات اليد	carpus
Phalanges	digits	meia sarpals	Palm
		مشط اليد	
		السلاميات	digits



### طرف خماسى الأصابع أمامى أو خلفى نموذجى

Limbs of tetrapods are divided into three main segments. Proximally, the head of a single bone articulates with the girdles. Two bones compose the second segment and the third segment consists of three divisions, each of which is composed of several bones. The anterior limb follows this plan, as shown in the diagram. (From Kent, G. C.: Comparative anatomy of the vertebrates, ed. 3, St. Louis, 1973, The C. V. Mosby Co.).

### الصيغة الاصبعية :

تعطى هذه الصيغة صورة واضحة عن عدد السلاميات فى كل أصبع بدءاً من الأصبع الأول ( الإبهام ) وإلى الخارج . وفى البرمائيات نادراً ما يزيد عدد السلاميات عن ثلاثة كما أن بعض الأصابع مختزل أما فى الزواحف مثل السحالى فالصيغة هى :

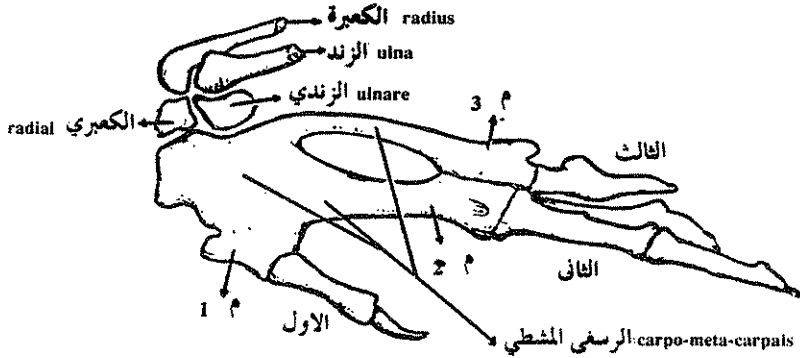
٢ : ٣ : ٤ : ٥ : ٣ أما فى الثدييات مثل الإنسان فهى ٢ : ٣ : ٣ : ٣ : ٣ .



## التحورات التكيفية في الأطراف :

### أولاً - التكيف للطيران

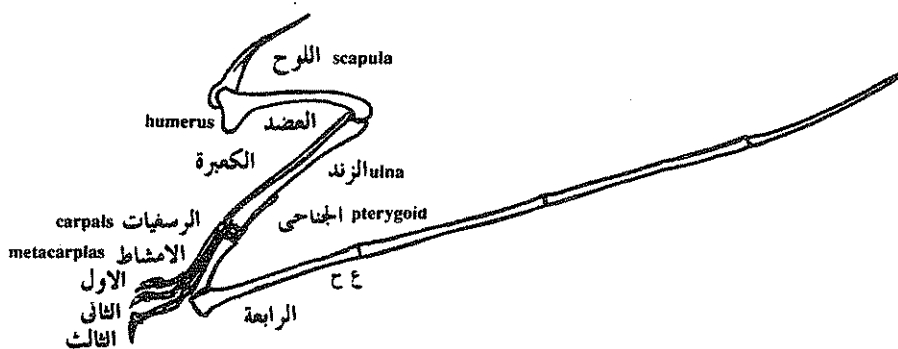
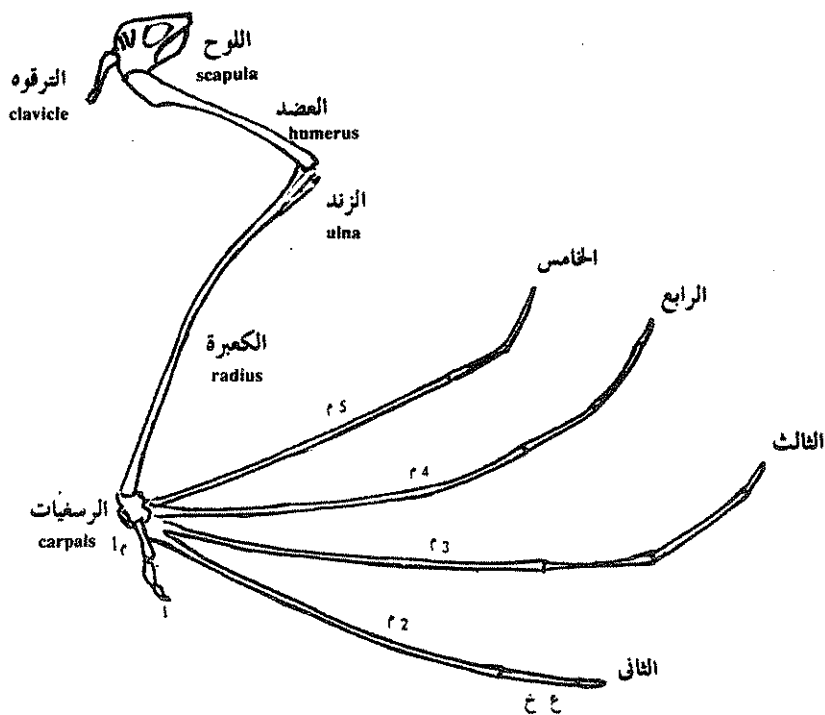
تتحور الطرف الامامي للطيور إلى شكل انسيابي يساعد على الطيران وقد اختزل عدد كبير من العظام والتحم البعض مع بعضه الآخر لتخفيف الوزن والتأثير في حركة الهواء عند نهاية السطح الانسيابي للجنح . تتحد الرسغيات الثلاثة البعيدة مع أمشاط اليد لتكون في الحيوان البالغ الرسغ مشط يدوي وتوجد في الجناح ثلاثة أصابع اختزل فيها عدد السلاميات وتحمل الأصابع عادة مخالب وتكون اليد طويلة بالنسبة إلى الذراع في الطيور السريعة الطيران ( الطائر الطنان ) وتكون قصيرة في حالة الطيور المحلقة على ارتفاع عال .



يد يسرى لطيور من واحد 1 إلى ثلاثة III اصابع . م 1 إلى 3م ، امشاط يدوية ملتحمة عند قواعدها بالرسغيات اليدوية الثلاث لتكون الرسغي - المشطي .

في الزواحف المنحثة والخفافيش يكون هيكل اليد هو الهيكل الرئيسي المدعم للغشاء الخارجي وهذا عكس ما هو موجود في الطيور . وللزواحف أربع أصابع ثلاث منها عاديه وتحمل مخالب والرابع طويل جدا ومطمور في الغشاء الخارجي ويتألف من أربعة سلاميات طويلة جدا مما جعل طول هذا الأصبع مساويا لطول الجسم كله ومشط اليد ليس طويلا ولكنه متضخم في الحجم جداً في الثدييات مثل الخفافيش توجد خمسة أصابع أربعة منها طويلة أما الإبهام فهو عادى ويحمل مخلباً . والأربعة المتصلة بالأصابع الطويلة تكون هي أيضا طويلة جداً ويؤلفان معاً الهيكل الأساسي للغشاء الخارجي الجناحي . وتتحد الرسغيات الثلاثة القريبة في عظم واحد وتكون حركة اليد في الخفاش هي المسئولة عن الطيران الحقيقي .

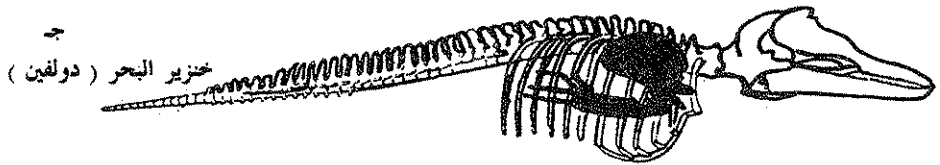
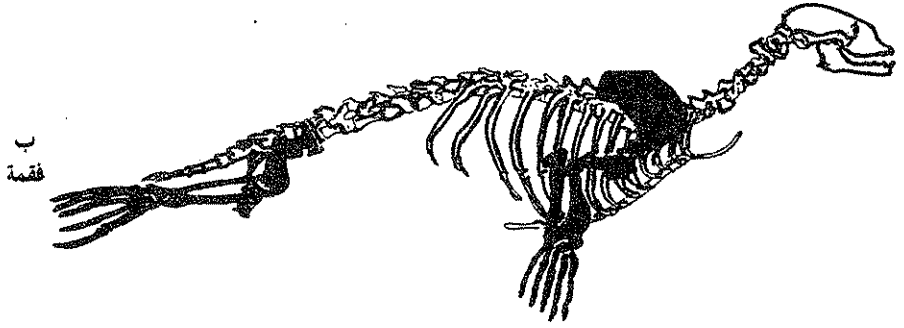
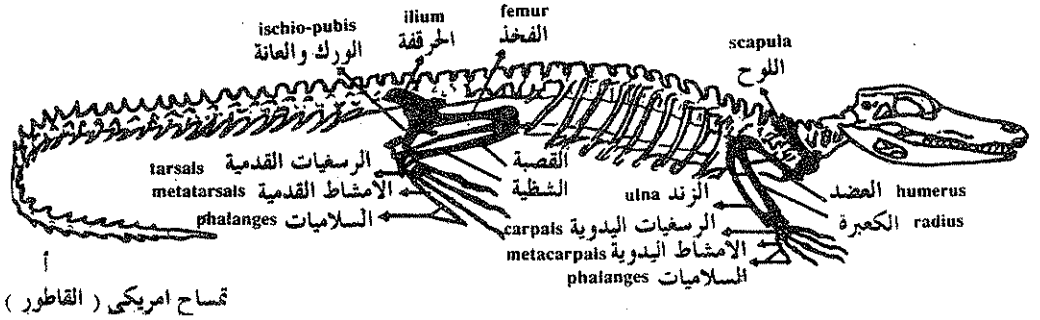
أما في الليمور الطائر فإن الأصابع تكون مطمورة في الغشاء الجناحي ولكنها قصيرة ولها أظافر . والغشاء الجناحي يكون ممتداً بين الطرف الامامي والخلفي ويستطيع الليمور التحليق بين شجرة وأخرى ولكنه لا يستطيع الطيران السليم .



حزام كتفي وطرف لفقارين طائرين . أ ، خفافش ، جناح أبن . ب ، غطاءة مجنحة من العصر الجيوارسي ، جناح ايسر . م 1 إلى م 5 من أول مشط يدوي الى خامس مشط . ع خ ، سلامي قريية .

## تكيفات من أجل الحياة في مياه المحيطات :

أصبحت أيدى الزواحف السمكية (Ichthyosaurs) والزواحف البحرية القديمة (Plesiosaurs) والسلاحف البحرية والبطريق والحيتان وعراس البحر والفقمة وأسود البحر (sea-lions) شبيهة بالمجاديف فهي مسطحة وقصيرة وقوية وقد ازداد عدد السلاميات ازديادا عظيما في بعض المجموع وفقدت بعض الثدييات البحرية هيكل الأطراف الخلفية كلية كما في الدولفين .

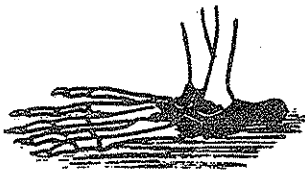


٢ - هيكل حيوان سلوى يقطن اليابسة . ب و ج ، تكيفات هيكلية للحياة في الماء . يظهر الهيكل الطرفى ملونا بالاسود . ب ، فقمة متلوية ، (Phoca) . في الفقمة وخنزير البحر (الدولفين) تكون اليد مجذافا اذ تكون السلاميات مطمورة .

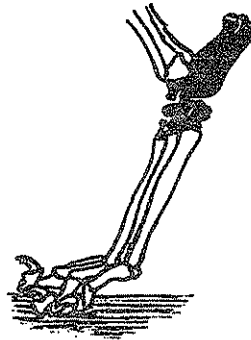
## تكيفات تحقق سرعة في الجرى :

تمشى بعض الثدييات الخماسية الأصابع على أربع بحيث تستقر الكف ورسغ اليد والقدم والكاحل وأصابعها جميعها على الأرض بينما تمشى آكلة الحشرات والقردة العليا والإنسان والذئبة على أطرافها الخلفية فقط حيث يوزع ثقل الجسم على جميع أنحاء القدم المقوس وليس على الكعب فقط .

ويختزل عدد من الأصابع في بعض الثدييات السريعة الحركة ففي الأرنب يختزل الأصبع الأول فقط أما في الثدييات الحافرية فتمشى على ثلاث أصابع ( كركدن ) أو أصبعين ( جمل - غزال ) أو حتى أصبع واحد ( حصان ) . وتعدو الحيوانات التي تمشى على رؤوس الأصابع أسرع من تلك التي تمشى على أخمص القدم . وفي بعض الأنواع تتحول الخالب إلى حوافر قوية تحمل ثقل الجسم وتحمي الأطراف من التآكل .



قرود



كلب

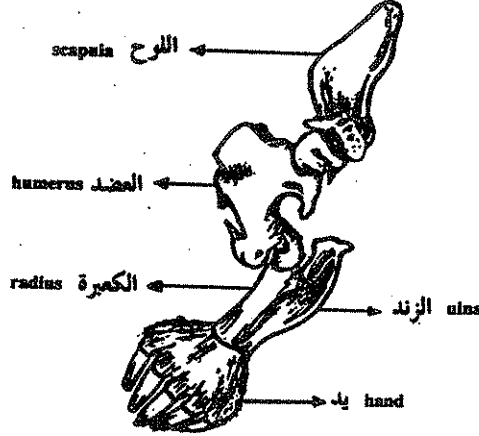


غزال

قدم اخمصى المشية ، وآخر اصمى وثالث ظلفى المشية ، من اليسار الى اليمين . عظام الكاحل سوداء . وامشاط القدم رمادية .

## تحوّرات للمساعدة في الحفر :

تبرز من عظمة العضد إلى الخلف امتدادات تنغرز فيها العضلات الضخمة المستخدمة في الحفر كما أن كف اليد عريض والأصابع قوية قصيرة لها أطراف مدببة قوية تساعد في عمليات حفر التربة كما في الخلد Mole .



طرف أمامي إيمن خلد وقد تحور للتحفر . هذا هو منظر وسطى تستطيع اكف الخلد الاتجاه نحو خارج الجسم

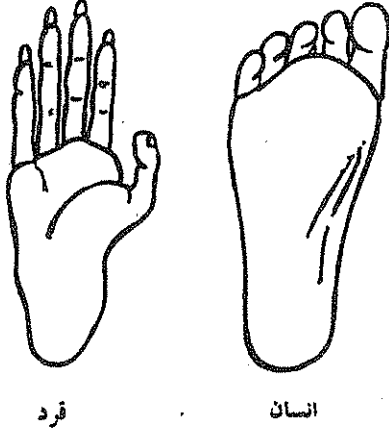
## التكيفات الخاصة بالإمساك :

تتمكن كثير من الثدييات من ثني يدها بين الأصابع والكف فتستطيع أن تقبض على طعامها بهذا الشكل كما تستطيع معظم الثدييات ثني أمشاط الأصابع نفسها مما يساعد أكثر على الإمساك بالأشياء الدقيقة كالقلم أو غصن شجرة .

والخطوة الثانية في تكيف يد الثدييات هي تقابل الأبهام مع الأصابع الأخرى نتيجة لتكون مفصل اليد عند قاعدة الأبهام وتطور عضلات الأبهام المقربة القوية .

وظهر هذا التقابل بين الأبهام وبقية الأصابع في قروود العالم القديم ولكن ليس فيها القدرة الوظيفية العالية الموجودة في الإنسان وهذا أتاح للإنسان فرصة لتصنيع الآلات الدقيقة وذلك أيضا بمساعدة التطور الحادث في المخ والمصاحب لذلك الحادث في الكف .

والأصبع الكبيرة للقدم (hallux) في كثير من الرئيسيات عدا الإنسان لها قابلية للتقابل مع بقية الأصابع الأخرى مما يتيح لهذه الحيوانات القدرة على الإمساك بأفرع الشجر أو الصخور بأطرافها الخلفية بينما تكون أطرافها الأمامية حرة لاستخدامها في الإمساك بالطعام أو بالصغار .



الأصبع الكبيرة لقدم قرد من العالم القديم ، لها مقدرة جزئية على التقابل مع الأصابع الأخرى ، والأصبع نفسها لإنسان لاقدرة لها على التقابل .

### الجهاز العضلي ( The Muscular system )

جميع حركات جسم الحيوان تنشأ عادة نتيجة لانقباض وانقباض العضلات وتنقسم العضلات إلى ثلاثة أنواع رئيسية تنشأ كلها من النسيج المتوسط أو الميزودرمي ، وهي :

- ١ — العضلات الملساء أو اللاإرادية .  
Smooth or involuntary m.
- ٢ — العضلات المخططة أو الإرادية .  
Striated or voluntary m.
- ٣ — العضلات القلبية .  
Cardiac m.

وتتميز خلايا العضلات بقدرتها العالية على توصيل المؤثرات وبطولها ولذلك تعرف عادة بالألياف العضلية ونتيجة لأنقباض هذه الألياف تتحرك الأعضاء المحتوية عليها أو العظام المتصلة بها كما ان هذا الأنقباض ذو أهمية في تكوين حرارة الجسم .

## تكوين العضلات ( Development of muscles )

تنشأ العضلات من الخلايا الميزودرمية التي تنقسم لتمتد بين الاكتودرم والاندودرم حيث تتميز هذه الخلايا إلى ثلاثة مناطق :

١ — قطعة عليا ظهرية ( epimere ) .

٢ — قطعة وسطية ( mesomere ) .

٣ — قطعة سفلية ( hypomere ) .

وتكون القطعة العليا والسفلى هى المهمة فى تكوين العضلات أما الوسطى فغالبا ماتكون معظم أنسجة الجهاز البولى التناسلى .

## تمييز القطعة الظهرية ( Differentiation of the epimere )

سرعان ماتنقسم القطع الظهرية فى اتجاه ظهري بطنى بدءاً من مقدم الجسم ومتجها الى نهايته بحيث تتكون كتل متتابعة من خلايا ميزودرمية تسمى القطع الميزودرمية ( mesodermal somites ) وعادة لاتنقسم القطع السفلية بهذه الطريقة .

وفى بداية تكوين القطع الميزودرمية تكون غير مجوفة ثم ينشأ داخلها تجويف سيلومى فيما بعد . وتبدأ الخلايا الداخلية الميزودرمية فى التفكك والحركة فى اتجاه وسط الجسم حيث تتجمع حول الحبل الظهرى والعصبى وتسمى القطعة العظمية ( sclerotome ) حيث تكون فيما بعد الهيكل المحورى للجسم والذى يحيط بالمنخ والحبل الشوكى .

أما الجزء الظهرى الجانبى من القطعة العضلية والذى يقع تحت طبقة الاكتودرم مباشرة فيعرف بالقطعة الجلدية ( dermatome ) ويساهم فيما بعد فى تكوين طبقة الأدمة للجلد .

اما الجزء الباقى من القطعة الميزودرمية والواقع فى الجهة الظهرية الوسطية فيعطى القطعة العضلية ( myotome ) حيث تنقسم خلايا هذه القطعة لتنمو جانبيا تحت القطعة الجلدية لتحتل مكانا وسيطا بين الجلد والقطعة السفلية ، حيث تعطى مع الطبقة الخارجية من القطعة السفلية معظم العضلات الإرادية المخططة للجسم .

## تمييز القطعة السفلية ( Differentiation of the hypomere )

تنقسم هذه القطعة إلى طبقتين طبقة خارجية تسمى الميزودرم الجسمى ( somatic mesoderm ) وطبقة داخلية تحيط بالأحشاء تسمى الميزودرم الحشوى ( splanchnic mesoderm ) ويفصل هاتين الطبقتين تجويف الجسم المعروف بالسيلوم ( coelm ) .

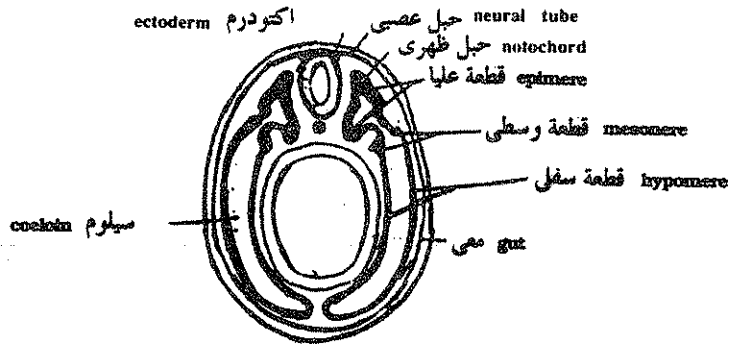
وتكون طبقة الميزودرم الجسمى مع طبقة الاكتودرم جدار الجسم بما يحتويه من عضلات بينما تكون طبقة الميزودرم الحشوى العضلات للجهاز الهضمى والعضلات القلبية وبعض العضلات الخيشومية فى الأنواع المائية وهى عضلات إرادية ومخططة أو ملساء وبذلك يعطى الميزودرم الحشوى جميع انواع العضلات .

وينمو القطع العضلية على كل جانب من جانبي الجسم وإلى أسفل بين الاكتودرم والقطعة السفلية يقتربان من بعضها أسفل القناة الهضمية حيث يفصلها شريط ضيق من نسيج ضام يسمى الخط الأبيض ( linea-alba ) كما يفصل النسيج الضام أيضا بين القطع العضلية المتتالية ويسمى فى هذه الحالة بالحواجز العضلية ( myosepta ) التى تمتد من الهيكل المحورى من الداخل وحتى الجلد من الخارج وتتميز خلايا القطعة العضلية لتصبح مغزلية الشكل وتتجمع فى حزم وتكبر فى الحجم بأنقسام الخلايا المستمر وتميز مرة أخرى لتعطى أليافا عضلية مخططة . وتعرف العضلات الناشئة من القطعة العضلية واجزاء من الميزودرم الجدارى بالعضلات الجسمية أو الجدارية ويمكن تقسيمها فيما بعد إلى عضلات محورية وعضلات طرفية حسب موقعها فى جدار الجسم أو داخل الأطراف وتكون العضلات المحورية أكثر أهمية فى الأسماك بينما فى رباعيات الأقدام تكون العضلات الطرفية ذات أهمية أكبر .

### أسماء وتمائل العضلات الهيكلية

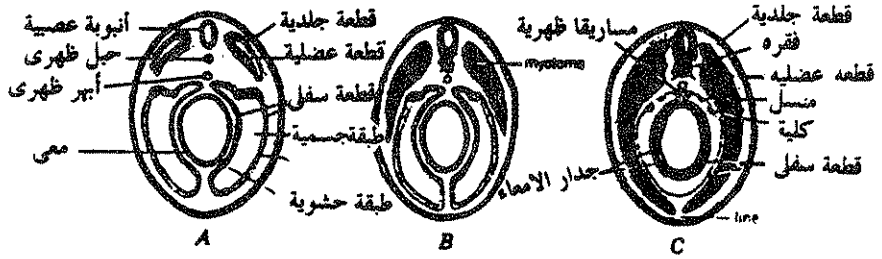- سميت العضلات الهيكلية تبعا لاتجاه أليافها ( مائلة أو مستقيمة ) أو تبعا لأماكن وجودها ( صدرية أو فوق حجابية أو سطحية ) .
- أو تبعا لعدد أقسامها ( مثلثة الرؤوس ) .
- أو شكلها ( المعينية أو المدورة أو المنشارية ) .
- أو حسب منبتها أو مغرزها ( سيفية أو عضدية أو ركابية ) .





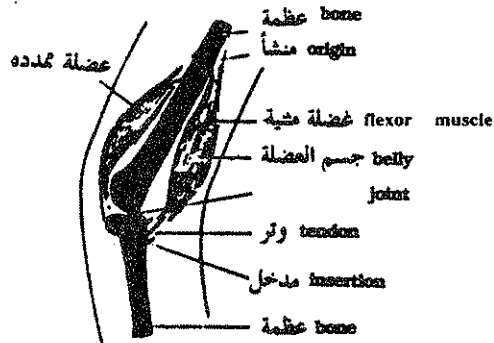
ق . ع يوضح مناطق الميزودرم

Diagram of cross section of hypothetical vertebrate embryo, illustrating the three different regions, or levels, of members.



مراحل تكوين العضلات في الفقاريات

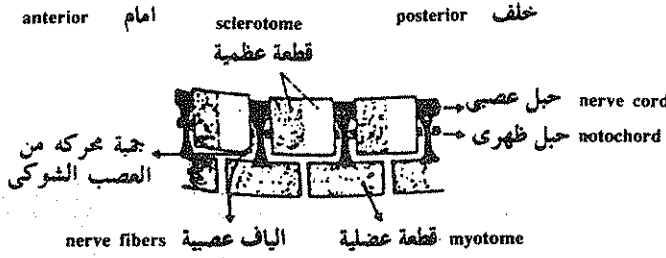
Series of diagrams of vertebrate embryo, illustrating the epimeric origin of the myotomes and the manner in which they grow ventrally to form the parietal musculature of the body wall. The splanchnic layer of the hypomere surrounds the gut and contributor to the muscle and other mesodermal structures of the intestinal wall.



رسم تخطيطي يوضح تركيب العضلة

Diagram showing method of origin and insertion of flexor and extensor muscles

أو تبعا لعملها ( رافعة أو خافضة أو ضاحكة ) .  
 أو نسبة لحجمها ( كبيرة أو طويلة أو عريضة ) .  
 أو إلى أسباب أخرى أو سببين مجتمعين من الأسباب السابقة والتبصر في سبب  
 تسمية العضلة يساعد في تذكر اسمها ومعرفة معلومات عنها .  
 ولكن وجود عضلتين تحملان نفس الاسم وربما تقعان في نفس الموقع ولكن في  
 حيوانين فقاريين من رتب مختلفة لا يؤكد أن أصلهما واحد ولكن المعيار في تماثل  
 العضلات هو المنشأ الجنيني والامداد العصبى .



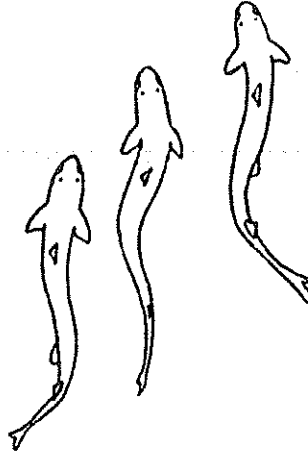
علاقة العضلات بالفقرات في الفقاريات

### العضلات المحورية : ( Axial muscles )

العضلات المحورية هي العضلات الهيكلية الإرادية للجزع والذيل وهي تمتد أيضا  
 تحت البلعوم لعضلات تحت خيشومية وعضلات لسانية ويوجد بعضها في حجاج العين  
 كالعضلات الخارجية المحركة للعين .

### العضلات الجزعية والذيلية في الأسماك :

تتميز العضلات في الأسماك بتعقيها الرتيب وتستخدم في الحيوانات المائية في الحركة  
 حيث تندفع التقلصات من عقلة إلى أخرى بامتداد الجسم محدثة حركات سباحية منتحية  
 لليسار ولليمين ومميزة للأسماك ويساعد على هذا الانثناء أن القطع العضلية على جانبي  
 الجسم مقابلة للمسافات بين فقارية حيث يسهل في هذه الحالة أيضا إمدادها بالأعصاب  
 الشوكية .



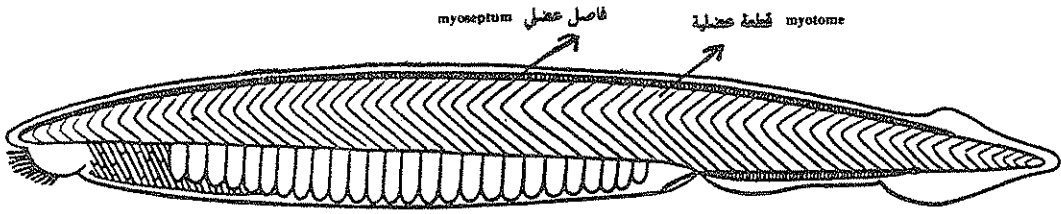
الحركة في سمكة

ويفصل القطع المتتالية فواصل عضلية من نسيج ضام تستخدم كمنابت ومغارز للعضلات المتتالية وتنقسم القطع العضلية إلى عضلات فوق محورية وتحت محورية بواسطة حاجز أفقى من نسيج ضام يمتد بين التواء المستعرض للفقرات وبين الجلد كما تفصل حواجز وسطية ظهرية ووسطية بطنية العضلات الموجودة على جانبي الجسم ، والحاجز الوسطى البطنى هو المعروف بالخط الأبيض ( linea alba ) .

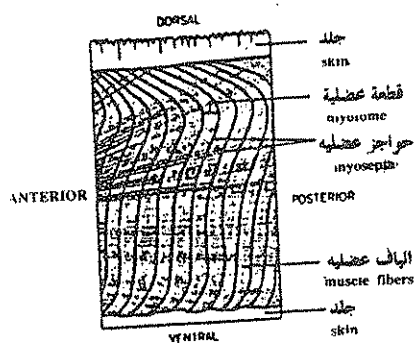
وتوجد فى الأسماك صفيحة رقيقة من ألياف عضلية مائلة إلى الخارج من العضلات التحت محورية كما يوجد شريط ضيق من ألياف سطحية ممتدة من الرأس إلى الذيل يسمى بالعضلة المستقيمة البطنية ( rectus abdominus ) .

ويختفى التعقل الرتيب للعضلات تحت المحورية فى أماكن وجود الأحزمة والزعانف داخل جدار الجسم وفى منطقة الخياشيم التى تغذيها عادة عضلات تحت محورية قادمة من أماكن خلفية بعيدة وتسمى العضلات فوق المحورية الموجودة فوق الخياشيم بالعضلات الفوق خيشومية ( epibranchial muscles ) .

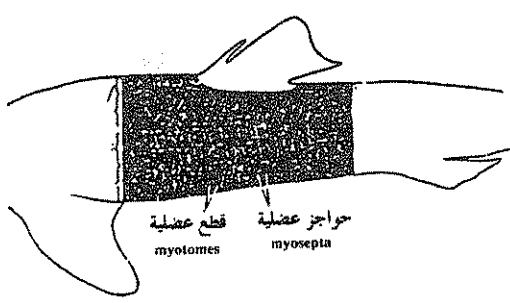
ويختلف الشكل الخارجى للعضلات المحورية فى الأسماك باختلاف رتبها ويكون شكل العضلات بسيط فى الأسماك الأقل رقياً فمثلاً تكون العضلات على شكل رأس سهم متجه إلى الرأس فى السهم وتكون متعرجة على شكل رقم 4 معكوس كما فى الجلكى .



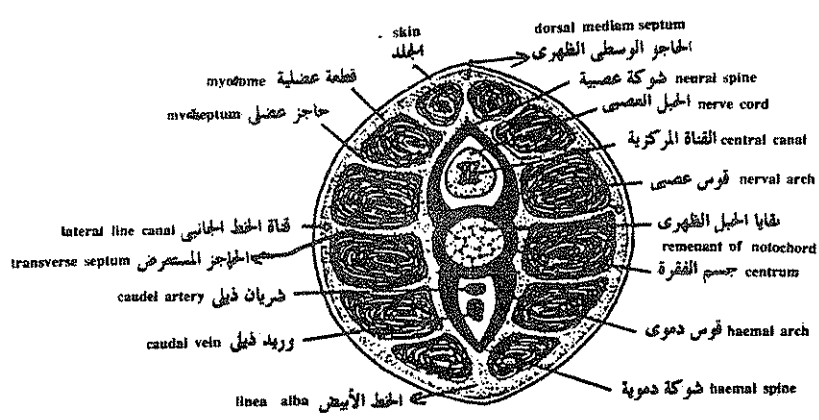
منظر جانبي للسهم يوضح شكل العضلات الرأس سهمي المتجه الى مقدم الجسم .



شكل الالياف العضلية في الجمليكي بعد ازالة جزء من جدار الجسم

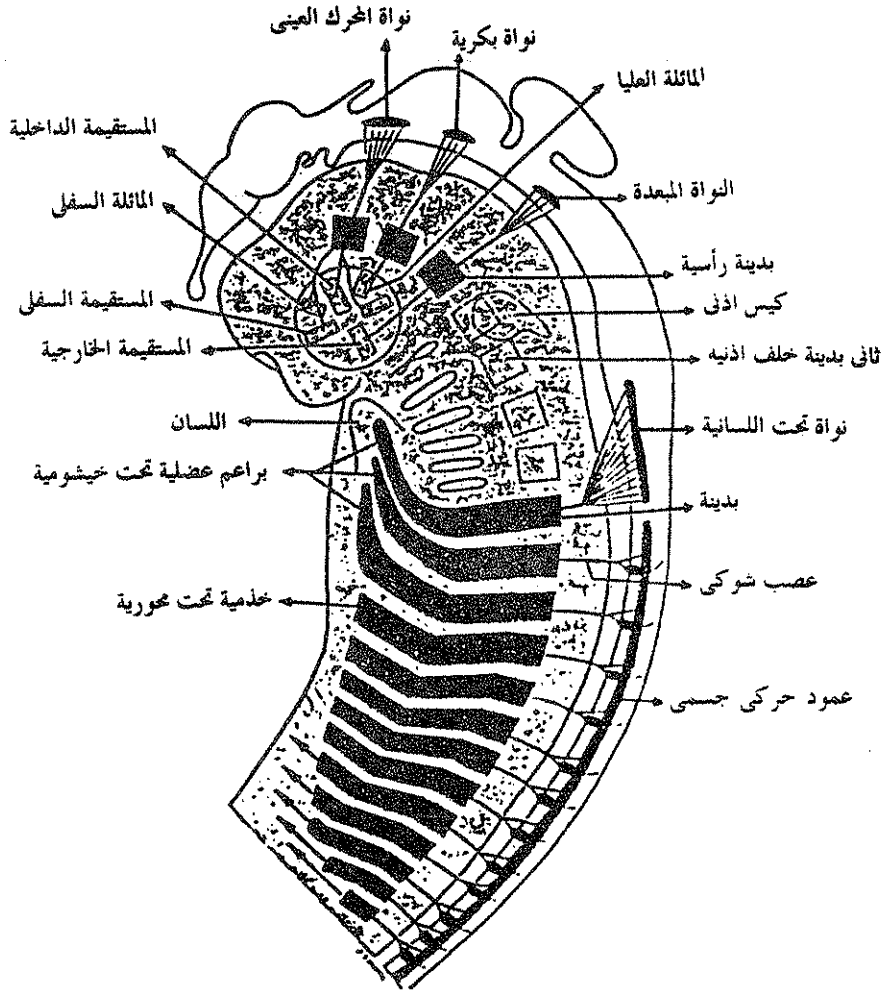


منظر جانبي لكلب السمك يوضح شكل العضلات المحورية على هيئة رأس سهمين متجهين للخلف .



ق . ع في منطقة الذيل في كلب السمك

أما في الأسماك الغضروفية ككلب السمك فتكون على شكل رأس سهمين متجهين إلى المنطقة الذيلية :



مناشيء القطع العضلية وتجهيزها العصبي في جنين فقاري (تخطيطي) . تنشأ عضلات كرة العين من ثلاثة ندىبات رأسية امام اذنية مرتبطة بنواة كل من الحركة العينية . البكرية والمعدة على التوالي . تنشأ العضلات القطعية للجذع من ندىبات جذعية وتجهز بالأعصاب القطعية المطابقة لها الجهاز العصبي تحت الخيشومي أماماً داخل قاع البلعوم يرافقه تجهيز عصبي . توجد اجسام خلايا الألياف الحركية التي تزود القطع العضلية بالأعصاب داخل العمود الحركي الجسمي للحلق والدماغ . لاتساهم الندىبات خلف الأذنية الأربع ( علمت بالتقطي ) في الجهاز العضلي . لقد برز الجهاز العصبي المركزي فوق الجنين للتوضيح .

## العضلات الجزعية الذيلية لرباعيات الأقدام

أولا — العضلات فوق المحورية ( Epaxials ) :

تقع العضلات فوق المحورية لرباعيات الأقدام فوق التواء المستعرض للفقرات المتتالية على امتداد الجزع والذيل وتكون في البرمائيات معلقة تعقلا واضحا أما في رباعيات الأقدام الراقية فتلتحم وتستطيل الألياف العضلية السطحية لتشغل العديد من عقل الجسم بينما تبقى الحزم العميقة معلقة ويمكن تقسيم العضلات فوق محورية إلى المجموعات التالية :

١ — المجموعة الطويلة ( The longissimus group ) :

تقع فوق التواءات المستعرضة للفقرات تحت الجلد مباشرة وسميت كذلك لأنها أطول العضلات فوق محورية وتشمل الظهرية الطويلة في الجزع والعنقية الطويلة في العنق والرأسية الطويلة فوق الجمجمة وتمتد هذه العضلات داخل الذيل كعضلات جانبية باسطة .

٢ — المجموعة الحرقفية الضلعية ( Iliocostalis ) :

تقع إلى جانب المجموعة الطويلة وتنشأ فوق الحرقمة وتنتهي في الضلوع وتمتد هذه العضلات اماما حتى العنق .

٣ — المجموعة الشوكية ( spinalis group ) :

وهي تتضمن حزما طويلة ومتوسطة وقصيرة تقع بالقرب من الأقواس العصبية للفقرات وتربط أشواكا عصبية أو نتوءات مستعرضة بأشواك عصبية أمامية وهي تمتد أيضا إلى الذنب كامتدادات وسيطة له .

٤ — العضلات بين الفقرية ( Intervertebral muscles ) :

وهي قصيرة ومعلقة وتربط التواءات المستعرضة لفقرة ما بالتواءات المستعرضة للفقرة التي أمامها والأشواك والأقواس العصبية المتتالية بعضها ببعض والأسطح النيرية — المتعاقبة مع بعضها .

## ثانياً — العضلات تحت المحورية ( Hypaxial muscles )

يمكن تقسيم العضلات تحت المحورية إلى قسمين رئيسيين :

### ١ — عضلات جدار الجسم الخارجى :

وهى عضلات مائلة ومستعرضة ومستقيمة مرتبة فى ثلاث طبقات وقد تتميز العضلات المائلة إلى مائلة خارجية ومائلة داخلية أو تختزل أو تغيب كما فى الطيور وهى تسمى فى منطقة الصدر بالعضلات بين الضلعية الخارجية والداخلية .

أما الصفيحة المستعرضة فتسمى فى منطقة الصدر بالعضلة المستعرضة للصدر وهى تفقد عادة فى الثدييات . وتغيب العضلات المائلة والمستقيمة من السلاحف وأستعيز عنها بوجود الصدفة . وتساعد عضلات جدار الجسم فى تعلق الخصية وفى الحركات التنفسية للأضلاع والحجاب الحاجز .

أما العضلات المستقيمة فهى تشبه فى شكلها وموقعها تلك الموجودة فى الأسماك وتساعد فى حماية جدار البطن حيث لا توجد ضلوع تحميه وعادة ما تسمى بالمستقيمة البطنية نسبة إلى موقعها .

### ٢ — العضلات تحت الفقارية Subvertebral muscles :

وهى تقع فى حزم طويلة تحت الفقرات مباشرة فى سقف تجويف الجسم وفى العنق وهى ضعيفة فى منطقة الصدر ومنعدمة فى الذيل وهى تساعد العضلات فوق المحورية فى تحريك العمود الفقارى .

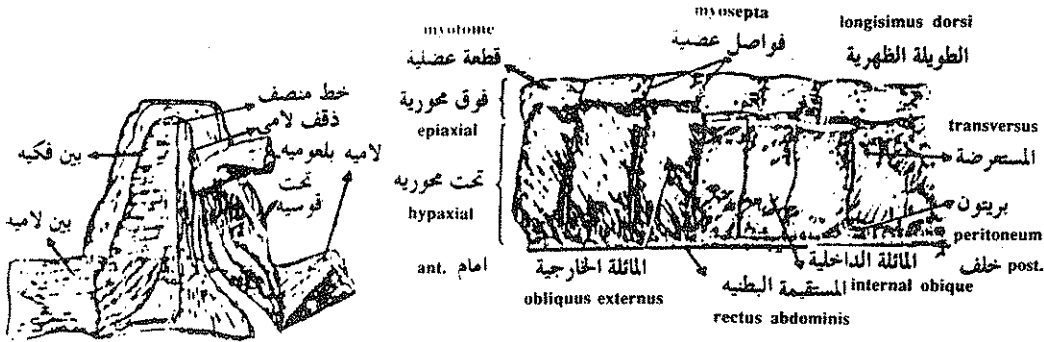
والعضلات تحت المحورية للذيل تمتد أماما لتغرز فى الحزام الحوضى كما توجد حزم تحت محورية على جانبي أجسام الفقرات تحت التواءات المستعرضة وهى تبعد وتثنى الذنب .

## العضلات تحت الخيشومية وعضلات اللسان

### Hypobranchial & Tongue muscles

تنشأ العضلات تحت الخيشومية من قطع خلفية تمتد إلى الأمام تحت الخياشيم وداخل اللسان وفى الأسماك تمتد العضلات تحت الخيشومية من الحزام الكتفى لتغزر فى الفك

السفلى والقوس اللامى والغضاريف الخيشومية وهى تقوى البلعوم والتجويف التامورى وتساعد فى رفع وخفض قاع الفم وتوسيع الجيوب الخيشومية أثناء تنفس الأسماك وقد تتصل بعض هذه العضلات بعضمة القص أو بالغدة الدرقية وتسمى تبعاً لاتصالاتها .



عضلات الرأس فى النكورس  
منظر بطنى

عضلات الجزء فى النكورس ( برمائى ذيلى ) .

### العضلات الخارجية المنشأة لكرة العين

#### ( Extrinsic eyeball muscles )

تنشأ العضلات المحركة لكرات العين من ثلاث قطع رأسية تدعى القطع أمام الأذنية لانها تتكون أمام محفظة الأذن وتقع القطعة الأولى بجوار العصب الخي الثالث وتنقسم هذه القطعة لتعطى أربعة عضلات محركة للعين تسمى بالعضلات المستقيمة العليا والسفلى والداخلية والمائلة السفلى يحركها جميعا ماعدا الخارجية العصب الخي الثالث المسمى محرك العين .

أما القطعة الرئيسية الثانية فتقع بجوار العصب الخي السادس أو مبعده العين وهذا تعطى للعين العضلة المستقيمة الخارجية وتزود بالعصب الخي السادس . وفى الحيوانات الفقارية ذات العيون الأثرية والضامرة تكون عضلات عيونها ناقصة .

وتوجد فى معظم الحيوانات عضلات تنفرز فوق الأجفان والغشاء الرامش وتسبب فى حركتها كما أن الجللكى له عضلات متصلة بالقرنية وتغير من انحنائها وهذه العضلات ايضا تنشأ من قطع عضلية .



ولأن عضلات العين هذه يغذيها ألياف عصبية حركية مماثلة لتلك التي تغذي جميع عضلات القطع الجسمية الأخرى يمكن التأكد من أن هذه العضلات تنشأ في جميع الفقاريات من القطع العضلية المعقلة الموجودة على الجسم .

### العضلات الطرفية ( The Appendicular muscles )

تحرك العضلات الطرفية الزعانف أو الأطراف وتنشأ الخارجية منها فوق الهيكل المحورى لتتفرغ في الأحزمة والأطراف أما العضلات الأكثر عمقا أو الداخلية فتنشأ فوق الأحزمة أو من عناصر هيكلية قريبة من عناصر أكثر بعدا مثل عظام الساعد والساق أو الاقدام والأيدى وعند إزالة العضلات الخارجية الطرفية تظل الداخلية سليمة ويمكن فحصها بسهولة .

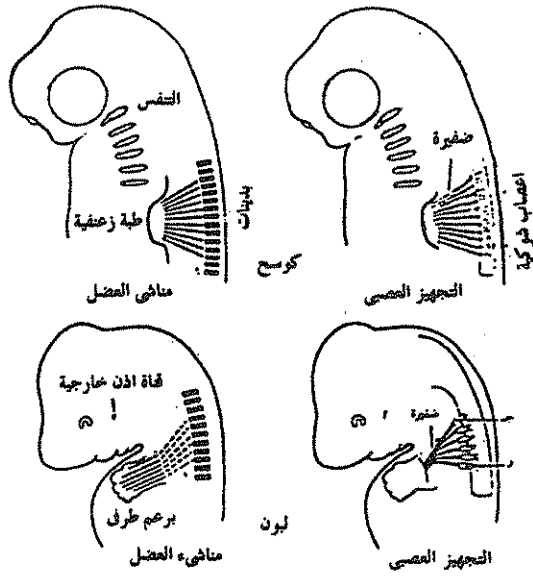
#### فى الأسماك :

تظهر الزعانف الزوجية أولا فى الأجنة على شكل ثنيات أو براعم زعنفية تبرز من جدار الجسم السفلى الجانبى ثم تمتد داخل هذه البراعم بدايات العضلات التى تنشأ من العضلات تحت المحورية المجاورة والتابعة لعدة عقل جسمية متتالية وتتصل هذه البدايات العضلية الجديدة بالقطع الهيكلية الموجودة عند الزعنفة . وتكون العضلات الظهرية منها باسطة أما البطنية فتكون مثنية كما ترتبط عضلات محورية أخرى بالأحزمة .

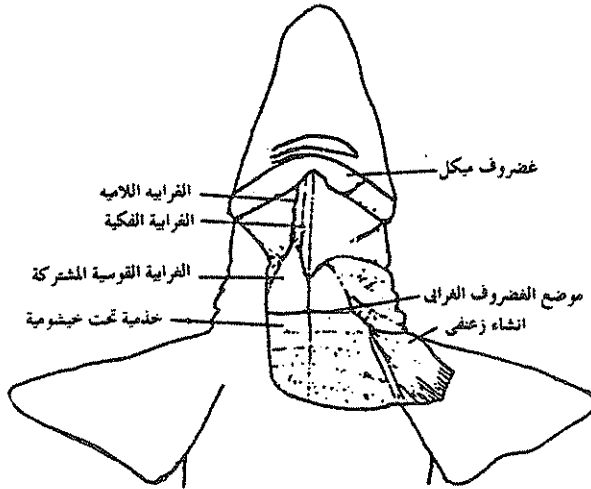
وتستخدم العضلات فى الأسماك كمثبتات وتسهم قليلا فى الحركة ولكن بعض الأسماك تعتمد فى حركتها على الزعانف وفى هذه الأنواع تكون العضلات الطرفية وعضلات جدار الجسم والذيل رقيقة كما تكون زعانفها الحوضية فى منطقة متقدمة أماما من الجزع . وتغيب العضلات الطرفية الداخلية من الأسماك .

#### فى رباعيات الأقدام :

العضلات الطرفية فى رباعيات الأقدام أكثر تعقيدا من تلك الموجودة فى الأسماك وهذا يوفر القوة الكبيرة اللازمة للحركة فوق اليابسة كما أن وجود المفاصل يحتاج إلى جهاز عضلى أكثر تعقيدا .



في الأعلى ، منشأ العضلات الطرفية للكوسج من بديئات وتجهيزها باعصاب شوكية مناسبة في اسفل ، الاشتقاق التطوري المحتمل للعضلات الطرفية للبون من ست بديئات بيت على اساس تجهيزها العصبي. ج 4 ، ور 1 ، عقدة الجذر الظهرى للعصب العنقي الرابع والاعصاب الشوكية الصدرية الأولى للضفيرة العضدية .



عضلات بطنية لعنق كوسج . في الجهة اليسرى وامام العضروف الفرائي ، توجد ثلاث عضلات تحت خيشومية . في الجهة اليمنى ، توجد خذميات خيشومية . تكون العضلة بين فككية سطحية نسبة إلى العضلات الفراية اللامية والفراية الفككية وقد ازيلت جزئيا من جهة اليسار .

ينشأ الجهاز العضلي الطرفي في مجاميع ظهرية وبطنية وتنشأ المجموعة الظهرية للأطراف الأمامية فوق العمود الفقاري والجمجمة وتنغرز في نقطة فوق عظمة اللوح تماما وهي تقترب من بعضها عند نقطة إغرازها فوق الحزام والأطراف . وتنشأ عضلات المجموعة البطنية فوق القطع الهيكلية البطنية مثل القص والغرابي وغيرها وتتقارب تحت الأطراف وهكذا فإن حزام الكتف والعضد يتمفصلان بالجزء بواسطة عضلات طرفية خارجية ولا يحتاج الحزام الحوضي إلى دعامة كهذه عادة على العمود الفقاري فيكون حجم العضلة في الطرف الخلفي صغير نسبيا لذا تقفز رباعيات الأقدام لقوة أطرافها الخلفية التي تستند على الحوض ثم تجثم على الأرض بأطرافها الأمامية حيث تمتص العضلات الخارجية للكتف رد فعل الحركة .

لا تنشأ العضلات الطرفية الداخلية لرباعيات الأقدام من بدايات عضلية تحت محورية كما في الأسماك ولكنها تتكون من براعم تنشأ من داخل البرعم الطرفي وتنتشر هذه البراعم نحو الجزء لتعطي عضلات عريضة كالعضلة الظهرية العريضة وتصبح العضلات الطرفية أكثر عددا أو تنوعاً بزيادة رقي الحيوان لتساعد على الجري في الزواحف والطيور في الطيور والحفر والسباحة والتسلق والجري والطيور في الثدييات المختلفة .

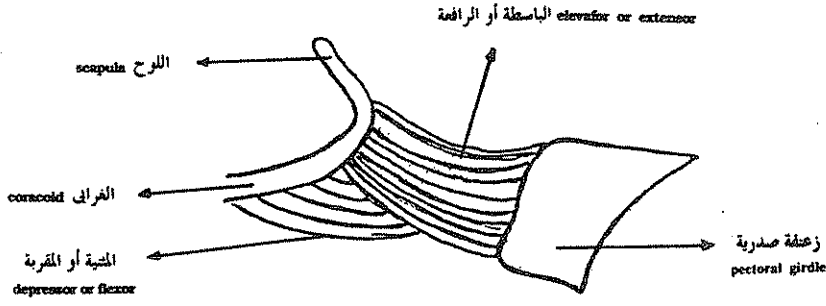
### التجهيز العصبي للعضلات الطرفية

#### ( Innervation of appendicular muscles )

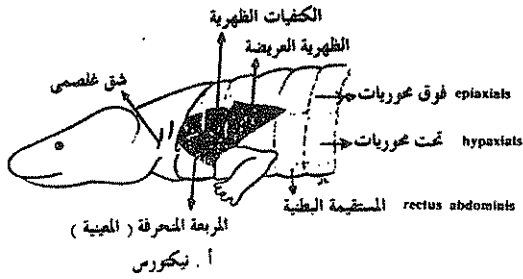
تنمو تفرعات من الاعصاب البطنية الشوكية لتصل إلى الثنيات الزعنفية للأسماك أو الطرفية لرباعيات الأقدام لتذود العضلات المؤلفة للطرف بالاعصاب . تنشأ هذه الأعصاب في الأسماك من العقل الجسمية نفسها التي تعطي القطع العضلية للطرف وبالرغم من صعوبة تتبع منشأ العضلة الطرفية في رباعيات الأقدام إلى القطع العضلية مباشرة إلا أن عدد الأعصاب الشوكية التي تدخل هذا الطرف يدل على عدد القطع العضلية التي انحلت لتعطي العضلة الطرفية .

#### العضلات الخيشومية ( The Branchiomic muscles )

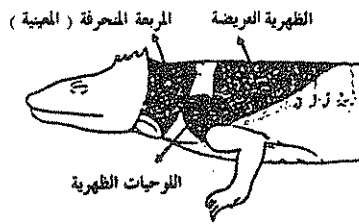
تتصل بالأقواس البلعومية للفقاريات سلسلة من عضلات خيشومية مخططة هيكلية إرادية وحشوية وتركيب هذه العضلات الأساسي واضح في الأسماك حيث تعمل



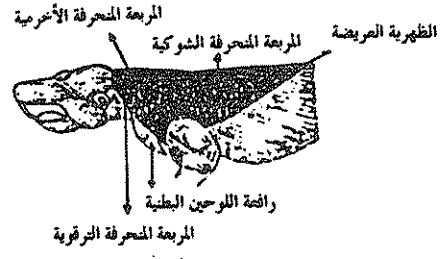
عضلات طرفية لزعنفة كفية لكب السمك



أ . نيكتورس



ب . سفينودون



ج . هامستر

عضلات كفية سطحية لبرماني وزاحف ولبون ، توضح الحجم المتزايد للعضلات ومدى التماثل العضلي في رباعيات اقدام متدرجة الارتفاع .

المقربات والعاصرات والرافعات على تحريك الفكوك والأقواس الخيشومية المتتالية وهي في رباعيات الأقدام تستمر في تحريك الفكوك ولكنها اكتسبت وظائف جديدة متصلة بالخنجرة والبلعوم نتيجة لفقدان الخياشيم ، وتعتبر العضلات حشوية بالرغم من كونها مخططة وإرادية للأسباب التالية :

- ١ - موقعها في جدار القناة العظمية يجعلها تعرف بالحشوية .
  - ٢ - الأعصاب التي تتحكم فيها تنشأ من أعمدة حركية حشوية تقع قريبة من اعمدة نتوء عضلات ملساء وغدد .
  - ٣ - ترتبط وظيفياً بعمليتين حشويتين هما التغذية والتنفس .
- وللأسباب السابقة مجتمعة توضع العضلات الخيشومية منفصلة عن العضلات الجسمية .

### العضلات الجلدية ( The Integumentary muscles )

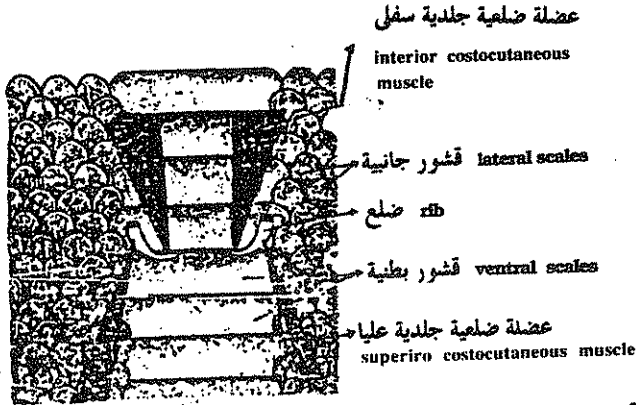
تنشأ العضلات الجلدية الخارجية فوق الهيكل وتنغرز اسفل الأدمة وهي عضلات مخططة تظهر أولاً في الزواحف وتقوم بتحريك الجلد . وتقع العضلات الجلدية الداخلية داخل الأدمة تماماً وهي عضلات ملساء تكون متصلة بالريش والشعر .

في الأسماك والبرمائيات تتصل العضلات الخيشومية أو عضلات جدار الجسم ( الجلد ) بالعضلة الموجودة أسفلها بأحكام ويمكن لهذه العضلات تحريك الجلد حركة بسيطة ومن أمثلة هذه العضلات العضلة الجلدية الصدرية ( *cutaneous pectoralis* ) ( *muscle* ) للازلييات .


### العضلات الضلعية الجلدية ( Costocutaneous muscles )

هي عضلات تحت محورية تحرك الصفائح القرنية ( الحراشف ) في الثعابين وعضلات الغشاء الجناحي ( *patagial muscles* ) في الطيور والثدييات الطائرة مثل الخفاش وهي ألياف العضلات الجلدية التي تنغرز في جلد الجناح وتصل العضلات الجلدية ذروة تطورها في الثدييات حيث يحاط الجرع كله بعضلة تدعى الجلدية العظمى ( *cutaneous maximus* ) والتي تنشأ عادة من العضلات تحت المحورية وهي تساعد

الحيوانات على التكور عندما تتعرض للأخطار كما في المدرعات كالمدرع . وتحيط هذه العضلات بمدخل الكيس في الثدييات الكيسية لعضلة عاصرة . وتستخدم الخيول والأبقار العضلات الجلدية في تحريك الجلد لطرده الحشرات عنها وهي ضعيفة التكوين في الرئيسيات .



Semidiagrammatic sketch of inner side of ventral integument of showing costocutaneous muscles extending from rib to scales. The dermal layer of skin is not shown.



سلة لحمية Panniculus carnosus (الجلدية العظيمة) لقطه وقرود من الرئيسيات . لاحظ التباين في مدى العضلة في هذين الحيوانين .

### العضلات المحاكية ( The mimetic muscles )

هي أكثر العضلات الجلدية شهرة وتنشأ من العضلة الصفيحية وانتشرت فوق الوجه وهي متطورة في الرئيسيات وخصوصا في الانسان الذي يحتوي على أكبر عدد من هذه العضلات وهي تمكن الانسان من التعبير عن انفعالاته دون أن يتكلم وذلك بفضل تقلصها منفردة أو مجتمعة .

وتعمل الصفيحية على خفض زاوية الفم كما في الجزر والاسد .

وتعمل الجبهة على رفع الحاجب عند الاندهاش مثلا .

أما المغضنة وهي عضلة كبيرة تعمل على تجعيد جلد الجبهة ورفع الحاجب في العبوس . مثلا كما تقوم المدارية المقلية بأغماض العين أحكام .

أما المدارية الفموية فهي التي تمتد الشفتين معا والمربعة الشفوية العليا فتتصل بالأنف والضاحكة التي تسحب زاوية الفم إلى الخلف وتقوم الوجنية برفع القوس الوجني وتنغرز في زوايا الفم وتعرف بالعضلة الباسمة . أما المثلية فانها تسحب زوايا الفم إلى أسفل والعضلة الأذنية تحرك صيوان الأذن نحو الأصوات كما في الكلاب والحيل وغيرها وتكون مهمة جدا في إنقاذ الفريسة من الصياد .

العضلة القفوية تسحب فروة الرأس إلى الخلف .

كما توجد عضلة تسمى العضلة النابية التي ترفع جزء من الشفة العليا لتبرز الناب لتمزيق اللحم وخصوصا في اكالات اللحوم .

وتوجد العضلات الجلدية الداخلية في الطيور والثدييات وهي عضلات ملساء ترتبط بجويصلات الريش والشعر وتسمح بنفش الريش عند الغضب أو وقوف الشعر عند الخوف وهذه العضلات تكون مزودة بألياف حركية حشوية .

### الأعضاء الكهربائية ( The Electric organs )

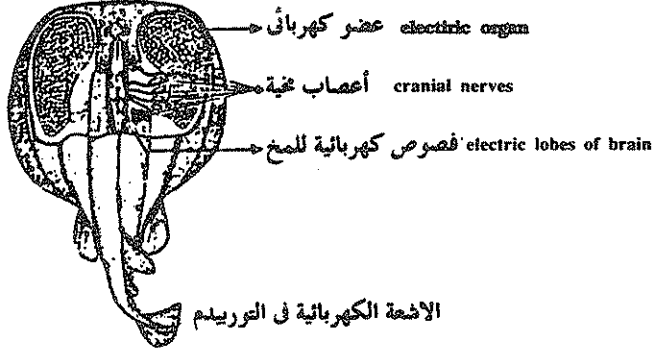
توجد في كثير من الأسماك كتل من عضلات خاصة متحورة لإنتاج وتخزين وطرح الكهرباء وفي السمك الرعاد ( Torpedo ) توجد أعضاء كهربائية في الزعانف الصدرية بالقرب من الحياشيم ويحتمل أن يكون منشأ هذه الأعضاء من العضلات الحشوية حيث تزود بالعصبين الخمين السابع والتاسع .

وفي الريا وهي من الثعابين والسمكة المسماة بحامله الكهرباء ( electroporus ) يوجد عضو كهربائي في ذيلها ناشيء من العضلات تحت المحورية وهذه الأعضاء تفرز طاقة كهربائية عالية تستخدم عادة في الدفاع ولكن في بعض أسماك أخرى تكون الأعضاء الكهربائية فيها ذات طاقة ضعيفة تستخدم في الاتصالات لغرض التحذير أو التعرف على نفس النوع .

وهناك أعضاء حسية جانبية خاصة تعمل كمستقبلات للشحنات الكهربائية الصادرة من نفس النوع من الأسماك .

ويتكون كل قرص كهربائي عادة من خلية عضلية متعددة الأنوية ومغمورة في مادة

هلامية بين خلوية ومحاطة بنسيج ضام وتتصل كل خلية عضلية بنهاية عصب يحفرها على إنتاج الكهرباء وتوجد أوعية دموية دقيقة داخل المادة الهلامية المحيطة بالخلايا العضلية .  
ويلاحظ أن توزيع الأعضاء الكهربائية في الجسم غير متشابه في الأنواع السمكية المختلفة كما يلاحظ أن بعض الأعضاء الكهربائية مثل تلك الموجودة في سمكة السلور الأفريقية تنشأ من غدد جلدية . وليس من قطع عضلية كما ذكر في الأمثلة السابقة .



منظر ظهري لسمكة الرعاد بعد إزالة جلد الرأس يوضح الأعضاء الكهربائية والفصوص الخفية الكهربائية والأعصاب الخفية الموصلة بينهما .

Dorsal view of the electric ray, torpedo marmorata, the upper surface being partially dissected away to show the electric organs and the brain with its electric lobes. Cranial nerves connect the electric lobes with the electric organs. (After Dahlgren, papers from the Department of Marine Biology of the Carnegie Institution of Washington, 8,215).

## The Circulatory System الجهاز الدورى

يتغير شكل الجهاز الدورى فى الحيوانات المختلفة حسب الوظيفة التى يؤديها وطريقة حياة الحيوان نفسه ويزداد تركيب الجهاز تعقيدا مع ازدياد رقى الحيوان وتقدم وظائفه .

### The Arterial System الجهاز الشريان

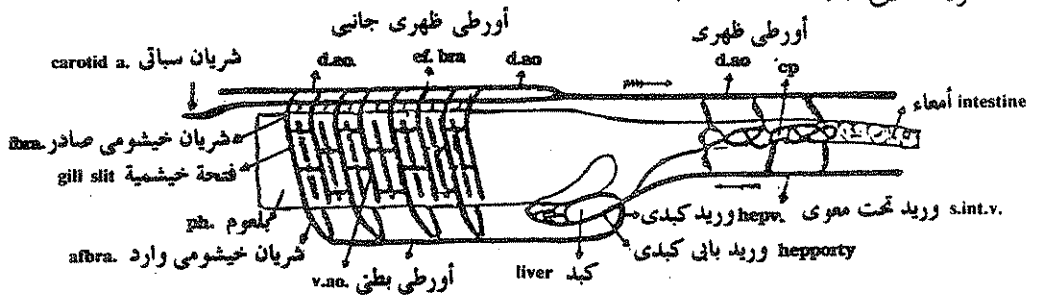
#### In Amphioxus فى السهم

يمتد الأبر البطنى ( ventral aorta ) أسفل منطقة البلعوم وإلى الأمام ليعطى أوعية دموية مزدوجة عديدة إلى الجانبين ثم تمتد هذه الأوعية إلى أعلى فى الأقواس الحشوية



( visceral arches ) الموجودة بين الفتحات الخيشومية لتصب بعد ذلك في الأبر الظهرى ( dorsal aorta ) ويوجد حوالى خمسين زوج من هذه الأوعية الجانبية والتي يطلق عليها اسم الأقواس الأبرية ( aortic arches ) ولا يوجد قلب في السهم ولكن يوجد انتفاخ منقبض عند قاعدة كل قوس أبرى وتؤدى هذه الانتفاخات بالإضافة إلى انقباض بعض الأوعية الدموية الكبير إلى دوران الدم داخل الجسم .

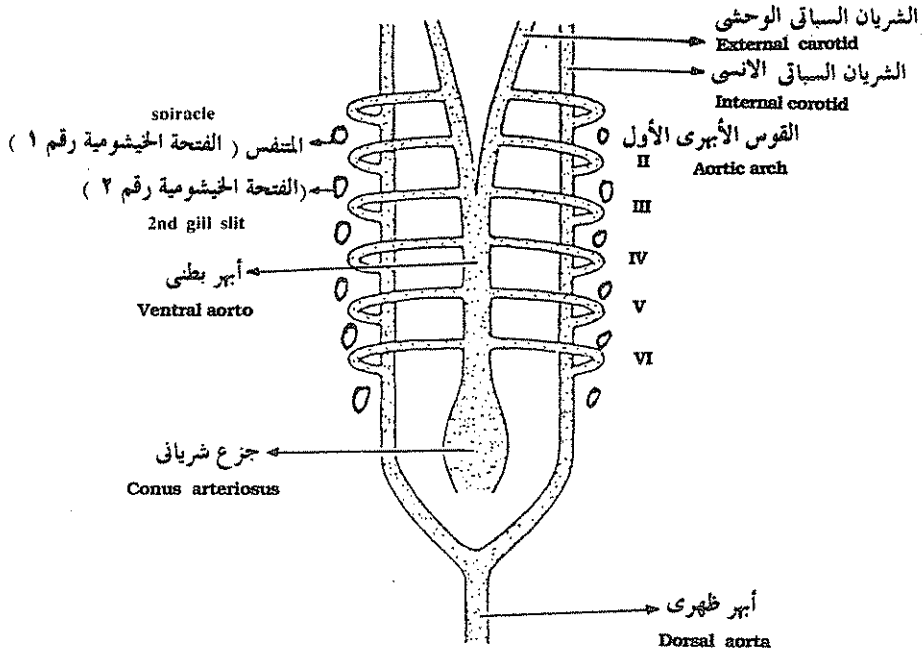
وينقسم كل قوس أبرى إلى وعاء دموى وارد ( afferent branchial vessel ) يحمل الدم من الأبر البطنى إلى الفتحة الخيشومية حيث يتم تبادل الغازات بين الدم الموجود داخل هذا الوعاء والماء المار في الفتحة الخيشومية فيخرج ثانى اكسيد الكربون من الدم الى تيار الماء المار في الفتحة الخيشومية بينما يمر الأكسجين من تيار الماء إلى داخل الوعاء الدموى بخاصية الانتشار الغشائى . والقسم الثانى من القوس الأبرى يسمى الوعاء الدموى الصادر ( efferent branchial vessel ) وهو الذى يحمل الدم المؤكسد من الفتحة الخيشومية ليصبه فى الأورطى الظهرى الجانبى الموجود على كل جانب من جانبي البلعوم حيث يمر بعد ذلك الدم إما إلى الرأس بواسطة الشرايين السباتية أو إلى جميع أجزاء الجسم الخلفية بواسطة الأبر الظهرى الوسطى الذى يعطى تفرعات مختلفة إلى هذه الأجزاء والذى يمتد إلى الذيل كشريان ذيل ( caudal artery ) .



#### الأوعية الدموية الرئيسية في السهم

**Amphioxus:** Blood vascular system. af. br. a. primary afferent branchial vessels; of. br. a. secondary afferent branchial vessels; br. cl. branchial cleft; cp. intestinal capillaries; d. ao. paired dorsal aortae; d. ao. median dorsal aorta; ef. br. efferent branchial arteries; hep. p.v. hepatic portal vein; hep. v. hepatic vein; int. intestine; liv. liver; ph. pharynx; s. int. v. sub-intestinal vein; v. ao. ventral aorta.

ويعطى الأبر الظهرى أفرعا ظهرية وجانبية وبطنية إلى أعضاء الجسم المختلفة أثناء مروره من الأمام إلى الخلف . وهذا التركيب الأساسى للجهاز الشريانى يكون موجودا فى كل أجنة الفقاريات ويتحور قليلا فى الحيوانات البالغة .



تركيب الأقواس الأبهريّة في جنين ذوات الفكوك وهى مرقمة لاتينياً من الامام الى الخلف وكل واحد منها يقع امام فتحة خيشومية وينتهي الشريان الودجى الوحشى في الفك السفلى والشريان الودجى الأنسى داخل الرأس .

embryonic arches from in gnathostomes and are consecutively numbered by roman numerals in order of their appearance. The external carotids are extensions of the ventral aortae that pass to the lower jaw region. Extensions of dorsal aortae give rise to the internal carotids, which carry blood to the head area.

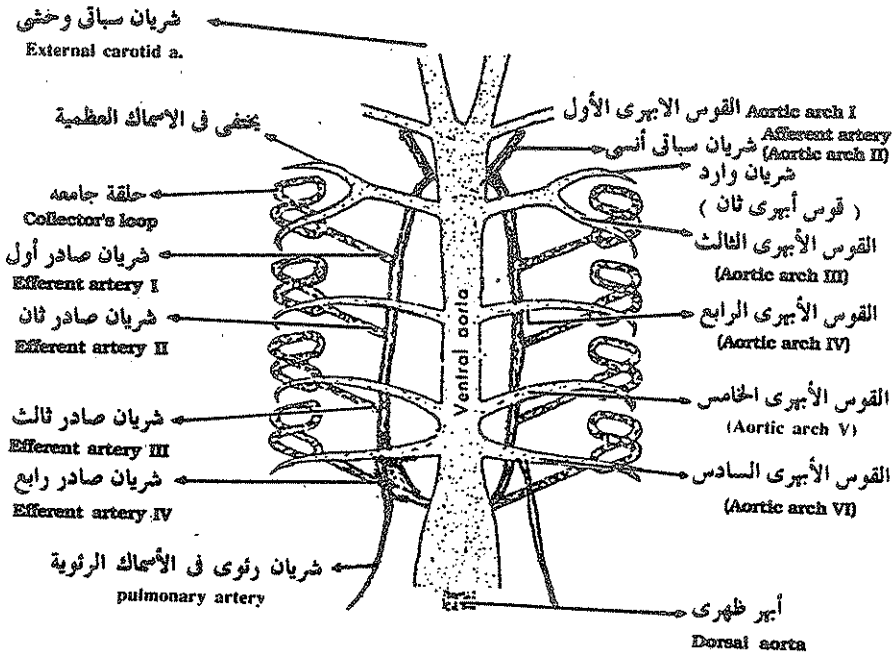
### في ذوات الفكوك ( In Gnathostomes ) :

تتكون الأقواس الأبهريّة أولاً في المنطقة الأمامية من البلعوم وتعطى أرقاماً رومانية من الأمام إلى الخلف حسب ترتيب ظهورها في الجنين من رقم ١ — ٦ (I-VI) وكل وعاء دموى يوجد في وسط قوس حشوى موجود أمام الفتحة الخيشومية فمثلاً يمر الدم أولاً من الأبهر البطني إلى الأبهر الظهري عن طريق القوس رقم ١ (I) الذى يقع بين فتحة القم والمنتفس (spiracle) الذى يعتبر الجيب الخيشومى الأول ، ويتكون القوس الأبهري الثاني بين المنتفس والجيب الخيشومى الثاني .

وفي الفقاريات الموجودة حاليا يؤدي الجزع الشرياني ( conus arteriosus ) الى أبهر بطني ينقسم إلى فرعين أمام القوس الأبهري الرابع ليصبح الأبهري البطنى مزدوجا ويدخل الرأس على شكل وعاءين يسميان السباتيان الوحشيان ( external carotids ) اللذان يحملان الدم إلى الفكوك .

أما الدم المتجه إلى الرأس عن طريق الأقواس الأبهرية رقم ١ ، ٢ ، ٣ ، (I,II,III) فإنه يمر من الأبهريان الظهران الجانبيين إلى وعاءين أماميين يسميان السباتيان الانسيان ( internal carotids ) حيث يصبان الدم في المخ واعضاء الحس .

ويتجه الدم إلى الخلف في الأبهريان الظهران الجانبيين بعد القوس الحشوى رقم ٣ ( III ) ويتحد الأبهريان الظهران الجانبيين ( lateral dorsal aortae ) خلف البلعوم ليكونا أبهر ظهري وسطي ( median dorsoal aorta ) .



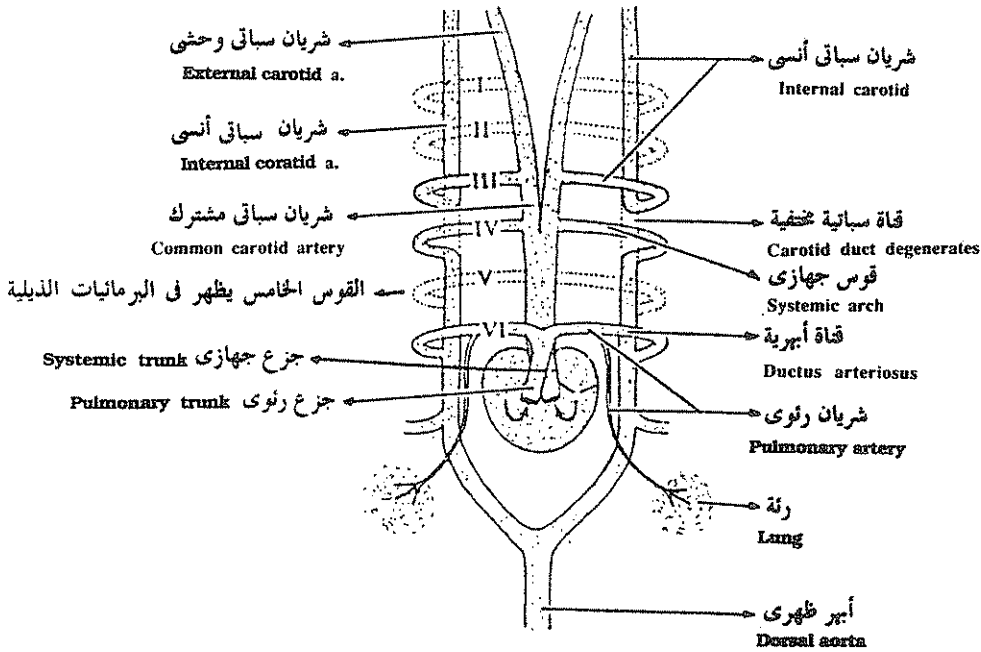
رسم تخطيطي يوضح الأقواس الأبهرية في سمكة القرش وفيها تظهر خمسة أوعية واردة الى الحياشيم وأربعة أوعية صادرة من الحياشيم لتصب في الأورطي الظهري .

Diagram of aortic arches of shark showing five afferent vessels passing to the gills and four efferent vessels draining the gills. The efferent vessels merge to form the dorsal aorta.

## فى الأسماك ( In fishes ) :

فى أجنة الأسماك تتكون ستة أزواج من أوعية واردة ( afferent branchial vessels ) وستة أزواج من أوعية دموية صادرة ( efferent branchial vessels ) من الأقواس الأبهرية البدائية ولكن هذه الأقواس الأبهرية لاتظل كلها موجودة فى الأسماك البالغة فيختفى القوس الأبهرى الأول ويتحول الوعاء الصادر الأول إلى شريان المتنفس ( spiracular artery ) الذى يمتد من المتنفس إلى حجاج العين ( orbit ) .

وفى الأسماك الغضروفية وبعض الأسماك العظمية يقع القوس الأبهرى الثانى أمام الفتحة الخيشومية العاملة الأولى وخلف فتحة المتنفس أما فى معظم الأسماك العظمية الاخرى فيختفى القوس الأبهرى الأول والثانى وتبقى فقط الأقواس الأبهرية من الثالثة إلى السادسة أما فى الأسماك الرئوية ( lung fishes ) مثل البرتوبترس ( protopterus ) فينمو وعاء إضافى من القوس الأبهرى السادس والأخير إلى الرئة .



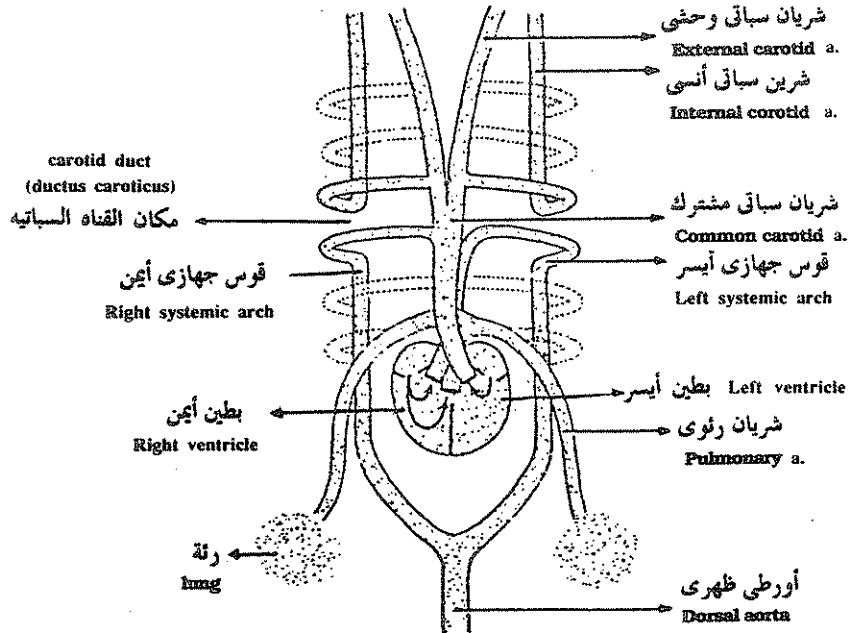
رسم تخطيطى للأقواس الأبهرية فى الضفدعة . وقد أختفى القوس الأبهرى الأول والثانى والخامس وأنقسم الجزع الشريانى الى جزع رئوى وجزع جهازى .

Diagram of a rotic arches of frog. Aortic arches I, II, and V degenerate (Although V remains in urodels). Coeus arteriosus divides into a pulmonary and a systemic trunk.

## فى البرمائيات :

تمثل الأقواس الأبهريه فى البرمائيات مرحلة متوسطة بين الأسماك والرهليات ففى الأنواع المائية من البرمائيات يختفى القوس الأول والثانى وتكون الأربعة التالية كلها موجودة . أما يرقة الضفدعة المحتوية على خياشيم داخلية فلها أقواس أبهريه وارده وصادرة مماثلة تماما للموجودة فى الأسماك وأثناء التحور من اليرقة إلى الضفدع البالغ تختفى الخياشيم ويحل محلها رئات ونتيجة لذلك تبقى الأقواس الأبهريه رقم ٣ ، ٤ ، ٦ أما القوس رقم ٥ فيكون موجودا فقط فى الأجنة والأنواع المائية ويختفى فى الضفدع البالغ وكل الرهليات .

وباختفاء الأقواس الأبهريه رقم ١ ، ٢ يذهب الدم الى منطقة الرأس عن طريق القوس الأبهري رقم ٣ ثم الجزء الأمامى من الأبهري الظهرى الجانبى الذى يسمى فى المنطقة الأمامية منه بالشريان السباتى الداخلى ( internal carotid artery ) وأيضاً عن طريق الشريان السباتى الخارجى ( external carotid artery ) الناشئ عن تفرع الجزء الأمامى للأبهري البطنى ( ventral aorta ) وفى معظم البرمائيات وفى الرهليات يختفى الجزء الواقع بين القوس رقم ٣ ، ٤ من الأبهري الظهرى والمعروف بالقناة السباتية .



الأقواس الأبهريه للزواحف

Modification of aortic arches of some reptiles.

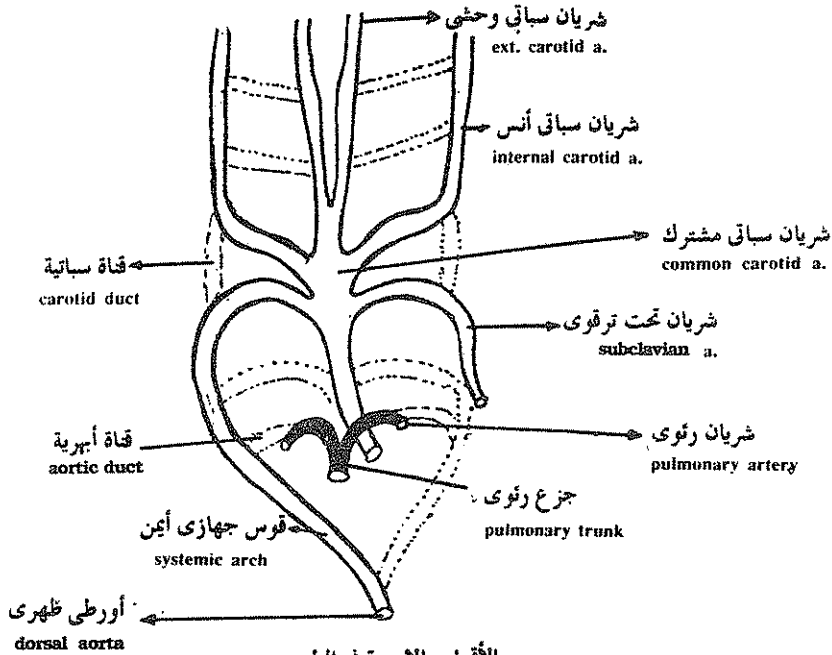
ويتحول القوس الأبهري الرابع في الضفدع البالغ إلى القوس الجهازى (systemic arch) على كل جانب من جانبي الجسم واللدان يتحدان مع بعضهما خلف القلب ليكونا الأبهري الظهرى وهما مسئولان عن توزيع الدم إلى بقية أجزاء الجسم .

ويعطى الجزء القريب من القوس الأبهري السادس الشريان الرئوى (pulmonary artery) أما الجزء البعيد من هذا القوس فيتحد بالأبهري الظهرى الجانبي ويصبح القناة الأبهريه .

### في الزواحف ( In Reptiles ) :

يشبه تركيب الجهاز الشرياني في الزواحف ذلك الموجود في البرمائيات فيما عدا انقسام قاعدة الشريانيين الجهازيين الى فرعين ويتبع ذلك اتصال الشرايين السباتية المتجهة إلى الرأس بالقوس الجهازى الأيمن .

ولان القوس الجهازى الأيمن والأيسر يتحدان مع بعضهما خلف القلب ليعطيا الأبهري الظهرى فإن الدم الغير مؤكسد القادم من الجانب الأيمن للبطن يختلط مع الدم المؤكسد القادم من الجانب الأيسر للبطن ليتوزع دم مختلط على أجزاء الجسم الخلفية .



الأقواس الابهرية في الطيور  
Aortic arches of birds

بينما يكون الدم المتجه إلى الرأس والقوس الجهازى الأيمن مؤكسدا وقادم من البطون الأيسر الذى تلقاه من الاذنين الأيسر قادمًا من الرئتين وذلك يضمن أعلى نسبة من الأكسجين للرأس وأعضاء الحس .

### فى الطيور ( In Aves ) :

يوجد قوس جهازى واحد فى الطيور ناشئ عن القوس الأيمن وزوج من الشرايين الرئوية ناشئة عن الأقواس الأبهريّة رقم ( ٦ ) .

ونتيجة للأنقسام الكامل للبطون واختفاء الجزء الخلفى من القوس الجهازى الأيسر فإن الدم المؤكسد يحمل إلى الرأس وجميع أجزاء الجسم عن طريق القوس الجهازى الأيمن الذى يبدأ قاعدته من البطون الأيسر . أما الجزء الباقى من القوس الجهازى الأيسر فيكون الشريان التحت ترقوى ( subclavian artery ) .

وبذلك تختفى فى الطيور الأقواس الأبهريّة رقم واحد واثنين وخمسة ( I, II, V ) والجزء الخلفى من القوس الجهازى الأيسر كما تختفى القنوات السباتية والأبهريّة .

ويمتد القوس الجهازى الأيمن إلى مؤخر الجسم على شكل أبهر ظهريّ ينتهى فى شريان ذيلى .

### فى الثدييات ( In Mammals ) :

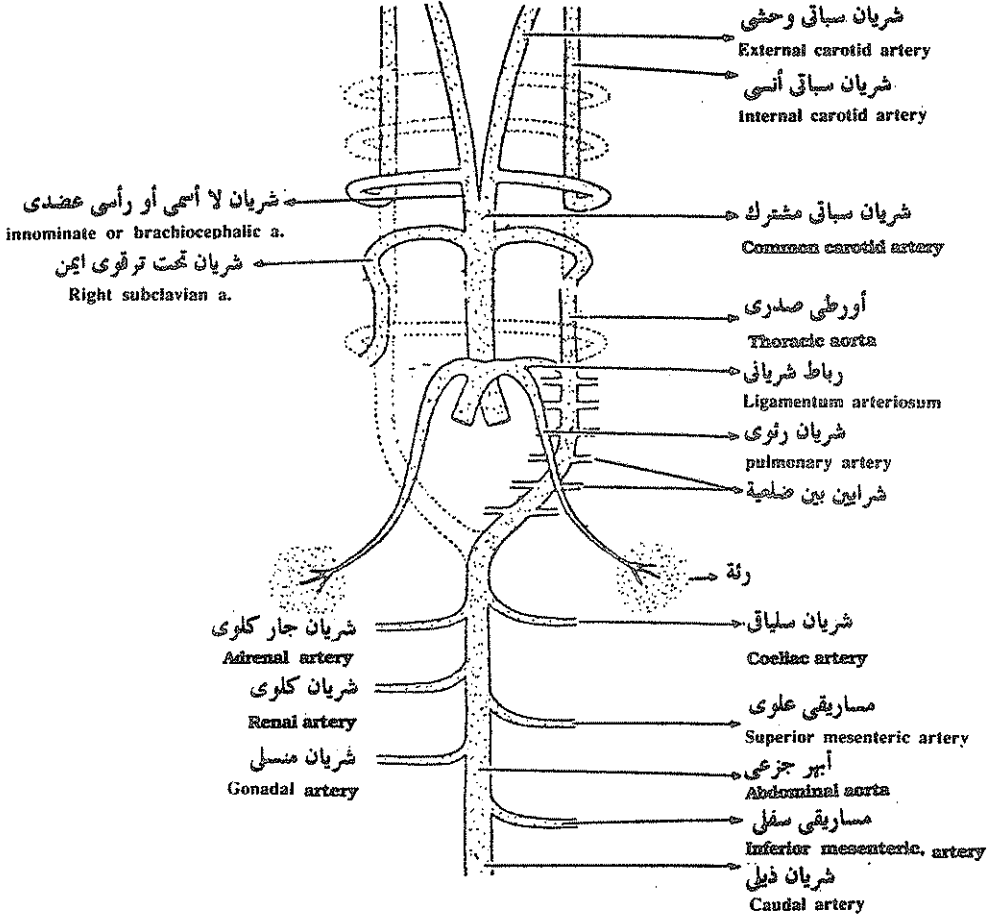
يكون تركيب الجهاز الشريانى فى أجنة الثدييات مشابهاً لذلك الموجود فى أجنة الحيوانات السابق ذكرها ولكن فى الثدييات البالغة يقوم القوس الجهازى الأيسر ( رقم ٤ ) بتوصيل الدم إلى الرأس والأطراف الأمامية والجزء الخلفى من جسم الحيوان .

ويسمى الجزء الواقع بين القوس الأبهري الثالث والرابع بالشريان السباتى المشترك ( common carotid artery ) والجزء القصير من الأبهر البطنى الجانبى الواقع بين القوس الأبهري الثالث والشريان السباتى المشترك يسمى الشريان اللأسمى أو الرأسى العضدى .

أما القوس الجهازى الأيمن فيختفى معظمه فيما عدا الجزء القريب الباقى فيعطى الشريان التحت ترقوى الأيمن ( right subclavian artery ) .

ويمتد القوس الجهازى الأيسر فى الثدييات إلى الخلف وإلى منتصف الجسم ليعطى الأورطى الظهرى (dorsal aorta) الذى يعطى أفرع لجميع أجزاء الجسم ويسمى القوس الجهازى فى الثدييات أحيانا بالأورطى الصدرى .

ويعطى القوس الأبهرى السادس الأقواس الرئوية كالمعتاد ويكون الشريان الرئوى الأيسر متصلا بالقوس الجهازى فى الجنين عن طريق قناة تسمى بالرباط الشريانى (ligamentum arteriosum) وهذه تختفى فيما بعد فى الحيوان البالغ .



الجهاز الشريانى فى الثدييات حيث يبقى فقط القوس الجهاز الأيسر كأورطى صدرى ويعطى القوس جهازى الأيمن الشريان تحت ترقوى الأيمن .

Basic plan of mammalian arterial system. Only the left systemic arch remains as thoracic aorta. The right forms the proximal portion of the right subclavian artery.



ويخرج من القوس الجهازى الأيسر أو الأورطى الصدرى شرايين بين ضلعية كما يخرج من الأورطى الظهرى شريان سلياقي وجار كلوى وكلوى ومساريقي علوى وسفلى وشريان منسلى وذيلى إلى الأماكن والأعضاء التى يدل عليها اسم كل من هذه الشرايين .

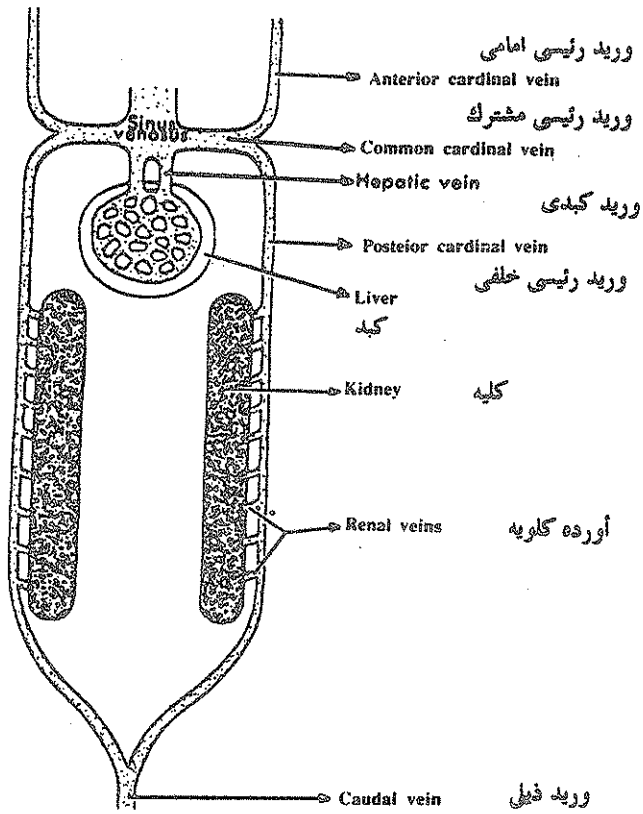
## الجهاز الوريدي The Venous System

تحمل الأوردة رقيقة الجدر الدم من جميع أجزاء الجسم إلى القلب وتحتوى على صمامات تمنع رجوع الدم مرة أخرى بعيداً عن القلب .

ويتركب الجهاز الوريدي الأساسى فى دائريات الفم cyclestomes وفى أجنه الحيوانات الفقارية الأعلى من وريدين رئيسيين أماميين وآخرين خلفيين Anterior and posterior cardinal veins يحملان الدم من منطقة الرأس أمام والجزء الخلفى من الجسم لتصب فى وريدين رئيسيين مستعرضين common cardinal veins يطلق عليهما أيضاً قناتي كوفيه Cuveiran ducts وتصب قناتي كوفيه فى الجيب الوريدي للقلب الأنبوي لهذه الكائنات والذى يقع على الجبهه البطنية للجزع .

ويجمع الدم من منطقة الذيل وريد ذيلى caudal vein ينقسم أمام الذيل الى فرعين يتصلا بالوريدين الرئيسيين الخلفيين ، كما يصب فيهما أيضاً أورده كلويه renal veins قادمه من الكليتين .

ويجمع الدم من منطقة الأمعاء وريد باي كبدى hepatic portal vein إلى الكبد ليخرج منه وريدين كبديين يصبان فى الجيب الوريدي مباشرة .



Basic plan of venous system of cyclostome.

النمط الأساسي للجهاز الوريدي كما يظهر في دائريات الفم

## فى الأسماك ( In Fishes ) :

تحتفظ الأسماك بالتركيب الأساسى للجهاز الوريدى مع بعض التغيرات الطفيفة فى الحيوان البالغ .

فى كلب السمك توجد جيوب دموية كبيرة عند قاعدة الأوردة الرئيسية الأمامية والخلفية بالقرب من الأوردة الرئيسية المشتركة ( Common Cardinal Veins ) .

وفى الأسماك كلها يجمع وريد ذيلى ( caudal veins ) الدم من منطقة الذيل ثم يتفرع ليعطى زوج من الأوردة البابية الكلوية ( renal portal veins ) التى تحمل الدم من مؤخرة الجسم إلى الكليتين ثم يخرج الدم بعد رشحه من الكليتين عن طريق أوردة كلوية ( renal veins ) ليصب فى وريد كبير يسمى الوريد التحت ريشى ( subcardinal v. ) على السطح الداخلى لكل كلية وهذان الوريدان يصبان فى قناتى كوفيه أو الأوردة الرئيسية المشتركة ثم إلى الجيب الوريدى . ويعتبر الوريدان البايان الكلويان والوريدان التحت ريشيان وريدان حلا محل الأوردة الرئيسية الخلفية التى كانت موجودة قبلا فى دائرية القم .

يوجد وريد كبدى باى hepatic portal vein يحمل الدم من الأمعاء إلى الكبد كما يوجد جيبان كبديان hepatic sinuses يحملان الدم من الكبد إلى قناتى كوفية .

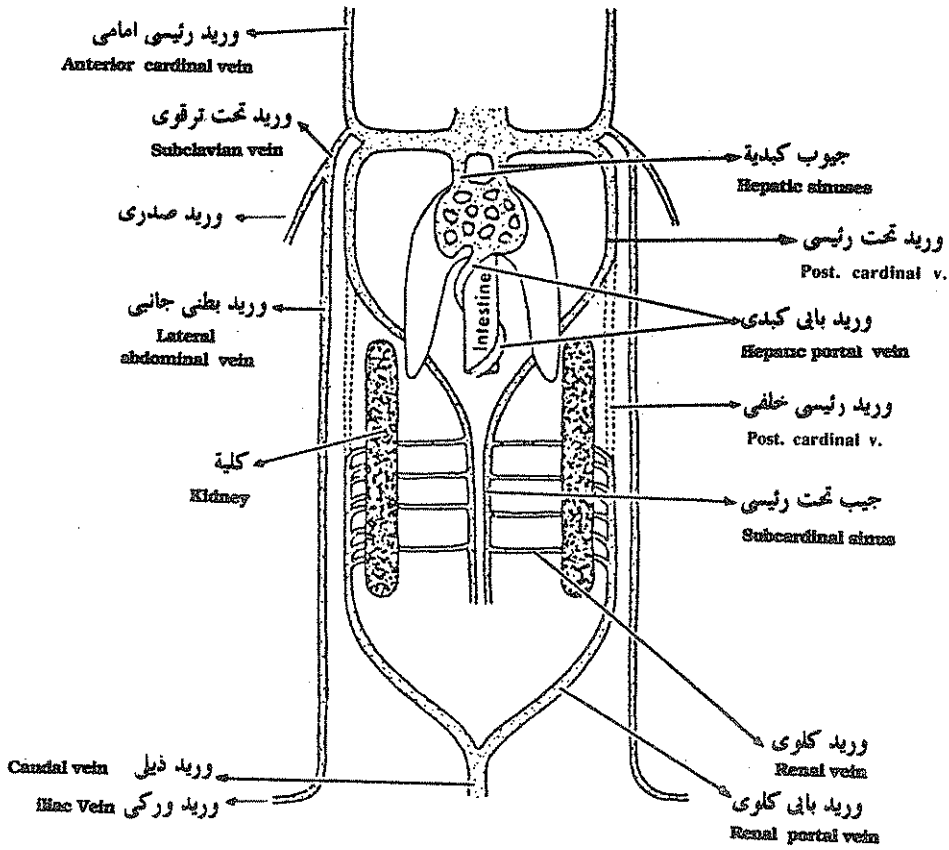
يوجد فى الأسماك الغضروفية أيضا وريدان بطنيان جانبيان lateral abdominal veins يقعان على الناحية البطنية للحيوان على كل جانب يصب فىهما اوعية فرعية من جدار الجسم ووعاءان من الزعنفتين الصدريتين يسميان بالوريدان التحت ترقويان subclavian veins ووريدان من الزعنفتين الحوضيتين يسميان بالوريدين الوركين iliac veins .

## الجهاز الوريدى فى رباعيات الأقدام

### The venous System of Tetrapoda

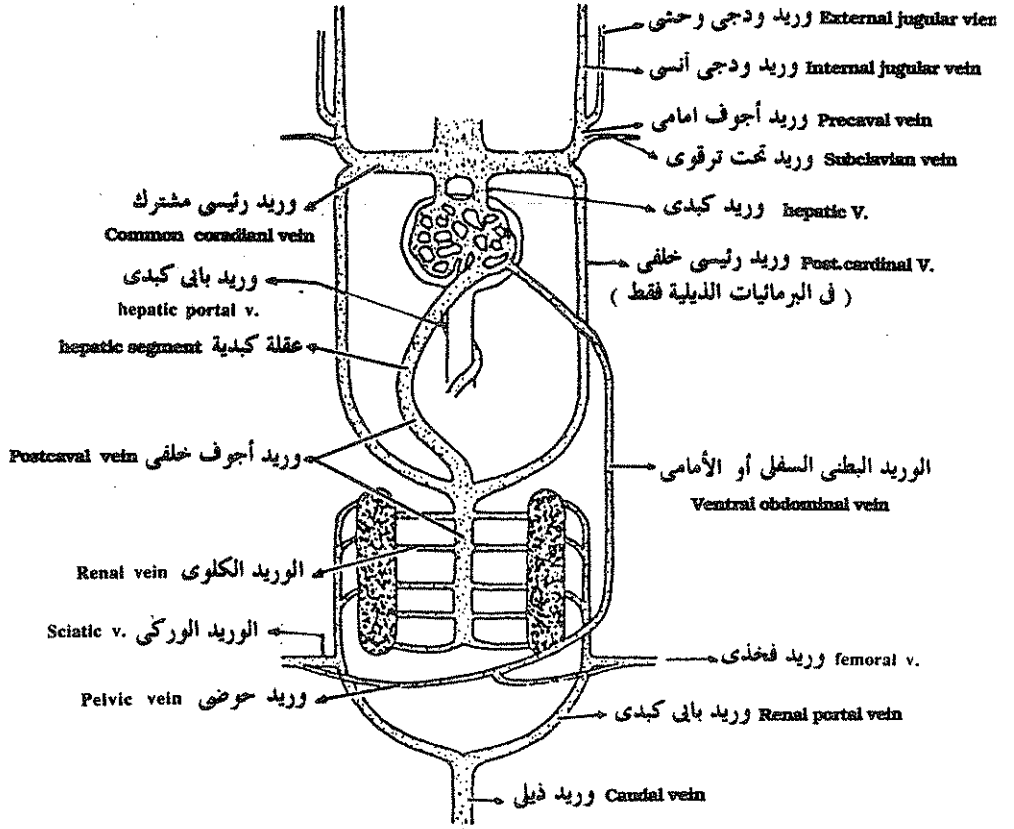
#### المثال : فى البرمائيات In amphibia :

يتكون وعاء دموى جديد فى رباعيات الأقدام يسمى العقلة الكبدية hepatic segment يختفى فى الحيوان البالغ ليصب الوريد الأجوف الخلفى post-caval فى القلب مباشرة .



الجهاز الوريدي كما يظهر في سمكة غضروفية بالفة

The venous system of an adult elasmobranch.



الجهاز الوريدي في البرمائيات وتوجد فيه عقلة كبدية في الاجنة تجمع الدم من الوريد الأجوف الخلفي الى الكبد ولكنها تختفي في الحيوان البالغ ليصب الوريد الأجوف الخلفي الدم مباشرة في القلب .

In amphiibians. The addition of a hepatic segment offers a more direct route to the heart postcaval.

كما يختفي في رباعيات الأقدام الوريدان البطنيان الجانبيان ويحل محلها الوريد الطنفي السفلي ventral abdominal vein الذي ينتهي في الوريد الباي الكبدى . ويصب فيه من الناحية الخلفية وريدان حوضيان pelvic veins .

يجمع الدم من منطقة الذيل وريد ذيلي يتفرع إلى وريدان بايان كولويان حيث يرشح الدم في الكليتين ويجمع عن طريق العديد من الأوردة الكلوية التي تصب جميعها في الوريد الأجوف الخلفي .

ويجمع الدم من الطرفين الخلفيين ليصب أما في الأوردة الكلوية البائية عن طريق الوريد الفخذي femoral vein ثم الوركى sciatic أو ليصب مباشرة في الوريد البطنى السفلى عن طريق الوريدان الحوضيان pelvic veins .

كما يقوم الوريدان التحت ترقيوان subclavian veins بنقل الدم الغير مؤكسد من الطرفان الأماميان ليصبا في الأوردة الجوفاء الأمامية precaval veins .

ويختفى الوريدان الرئيسيان الأماميان من ربايعيات الأقدام ليحل محلها زوج من الأوردة على كل جانب من جانبي الرأس يسمى الداخلى منها بالوريد الودجى الأنسى (internal jugular vein) أما الخارجى فيسمى بالوريد الودجى الوحشى (external jugular v.) ويصب هذان الوعاءان أيضا في الوريد الأجوف الأمامى على كل جانب .

ويخرج من الرئتين أربعة أوردة رئوية (pulmonary veins) تتجمع مع بعضها في وريد رئوى واحد يصب في الأذين الأيسر .

وتختفى الأوردة الرئيسية الخلفية في اللاذليات ولكنها تكون موجودة في البرمائيات الذيلية الشبيهة بالأسماك في هذه الصفة .

### الجهاز الوريدي في الزواحف :

يشبه الجهاز الوريدي للزواحف ذلك الموجود في البرمائيات حيث يصب وريدان أجوفان أماميان ووريد أجوف خلفى الدم في الجيب الوريدي وتمثل الأوردة الجوفاء الأمامية قناتي كوفيه الموجود في الأسماك وهذه الأوردة تستقبل الأوردة الودجية والتحت ترقيوية والفقارية التي حلت محل الأوردة الرئيسية الخلفية ويختفى الوريد التحت ترقيوى في الثعابين وذلك لغياب عظم الترقيوة والأطراف في تلك الحيوانات .

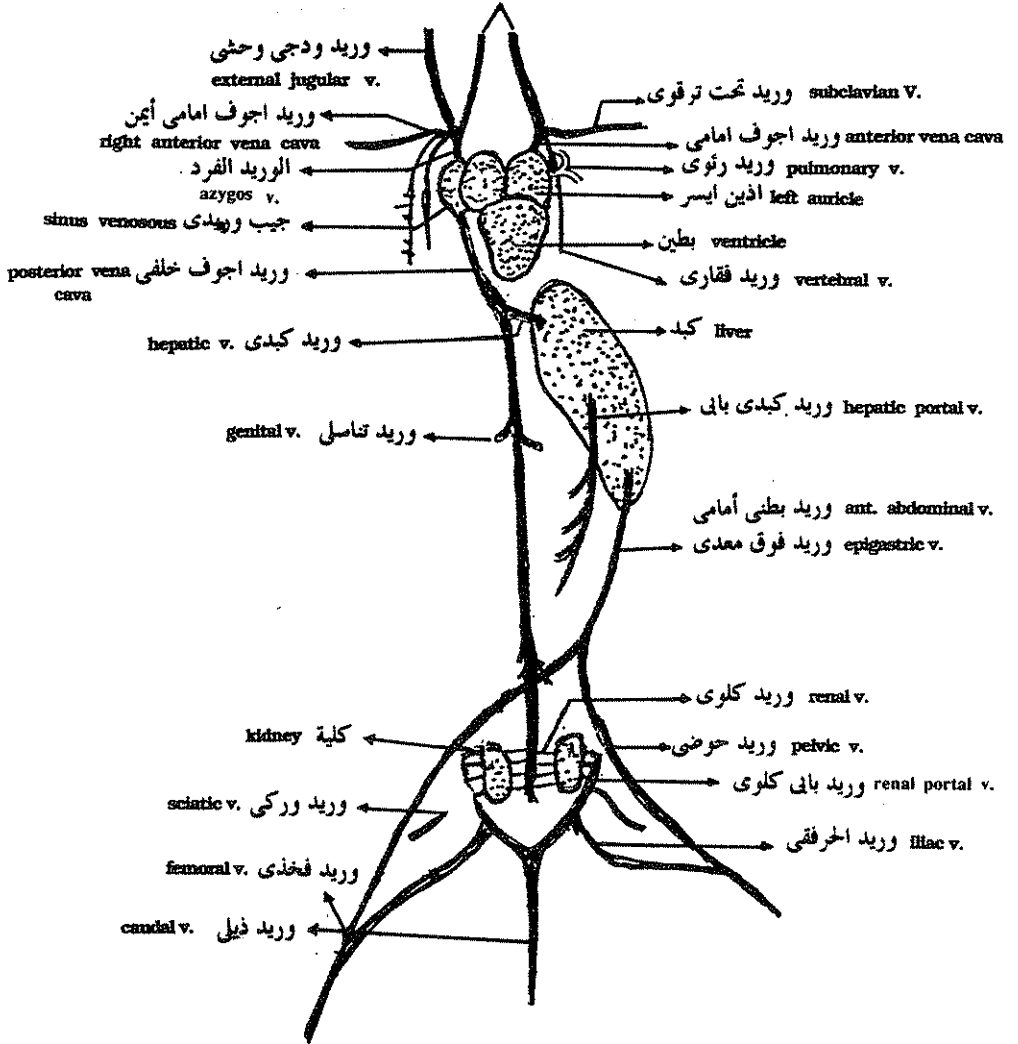
ويحمل الوريد البطنى الأمامى (ant. abdominal vein) الدم من مؤخر الجسم ثم يتحد مع الوريد البانى الكبدى ليصبا في الكبد أماما .

وتوجد دورة كلوية بائية في الزواحف مشابهة لتلك الموجودة في البرمائيات ولذلك فان الدم القادم من مؤخر الجسم إلى القلب إما أن يمر في الوريد الكلوى البانى إلى الكلية ثم إلى الأوردة الكلوية التي تصب في الوريد الأجوف الخلفى ومنه إلى القلب وإما أن يمر من الأوردة الحوضية إلى الوريد البطنى الأمامى إلى الوريد البانى الكبدى إلى الكبد ثم بواسطة الأوردة الكبدية إلى القلب .

ويحمل وريدان رئويان الدم من الرئتين إلى الأيسر ويعتبر الوريد الأجوف الخلفي في الزواحف متحور من الأوردة تحت رية والأوردة المحيية وهو يؤسس القناة الوريدية الرئيسية في الجزء الخلفي من الجسم حرة اختفت تماما الأوردة الرئيسية الخلفية .

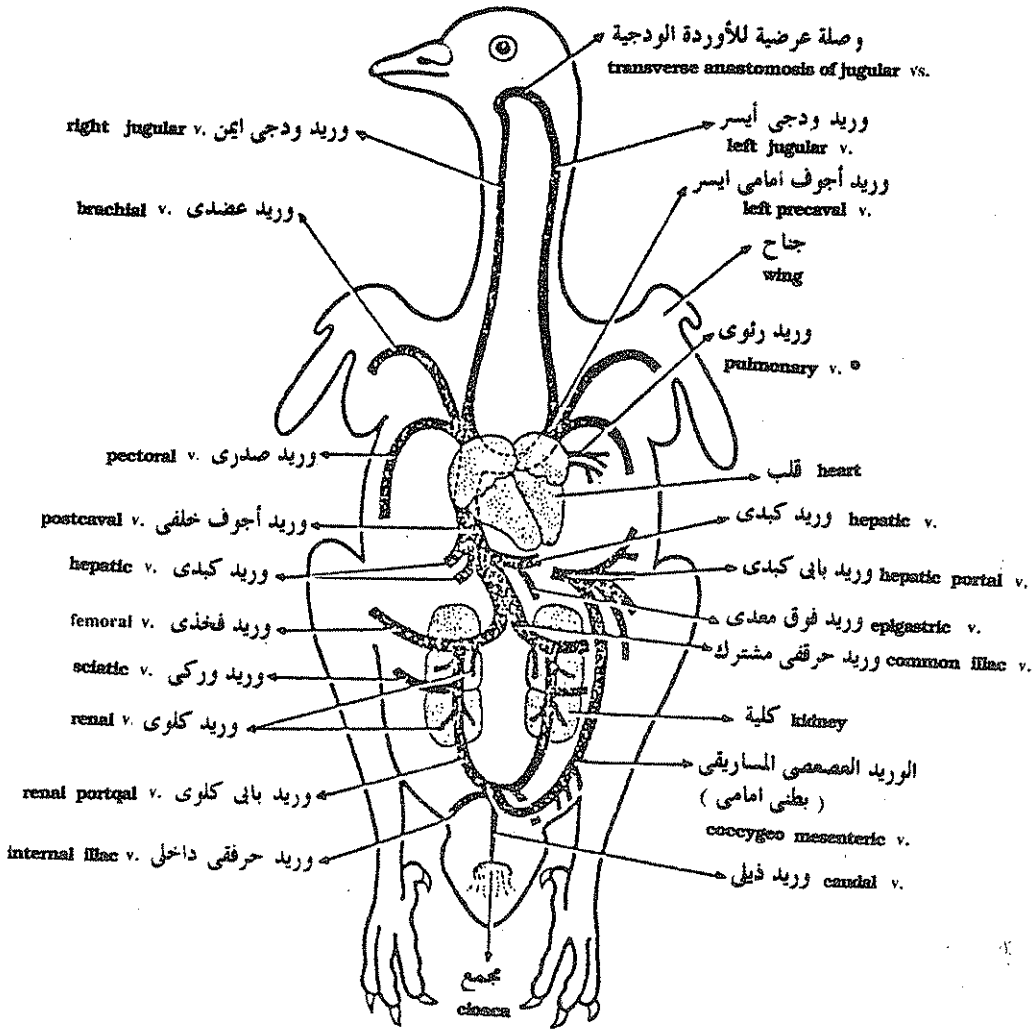
### وريدان ودجيان داخليان أو أنسيان

#### Internal jugular veins



### السحلية — الجهاز الوريدي

The Lizard. The Venous system.



الجهاز الوريدي في الحمامة كمثال للطيور

Venous system of the pigeon.



## الجهاز الوريدي في الطيور :

تصب الأوردة الجوفاء في الأذين الأيمن مباشرة في الطيور وذلك لاختفاء الجيب الوريدي . ويتكون كلوريد أجوف أمامي من اتحاد وريد ودجى مع وريد تحت ترقوى كما يتكون الوريد تحت الترقوى من اتحاد وريد عضدى ووريد صدرى . وتوجد وصلة بين الوريد الودجى الأيمن والأيسر تسمى الوصلة العرضية للأوردة الودجية .

ويعتبر الوريد الأجوف الخلفى الممر الرئيسى لرجوع الدم من مؤخرة الجسم إلى القلب ويصل الدم إليه من الطرفين الخلفيين عن طريق الأوردة البابية الكلوية كما تتصل الأوردة الكبدية بالوريد الأجوف الخلفى بالقرب من مصبة في القلب .

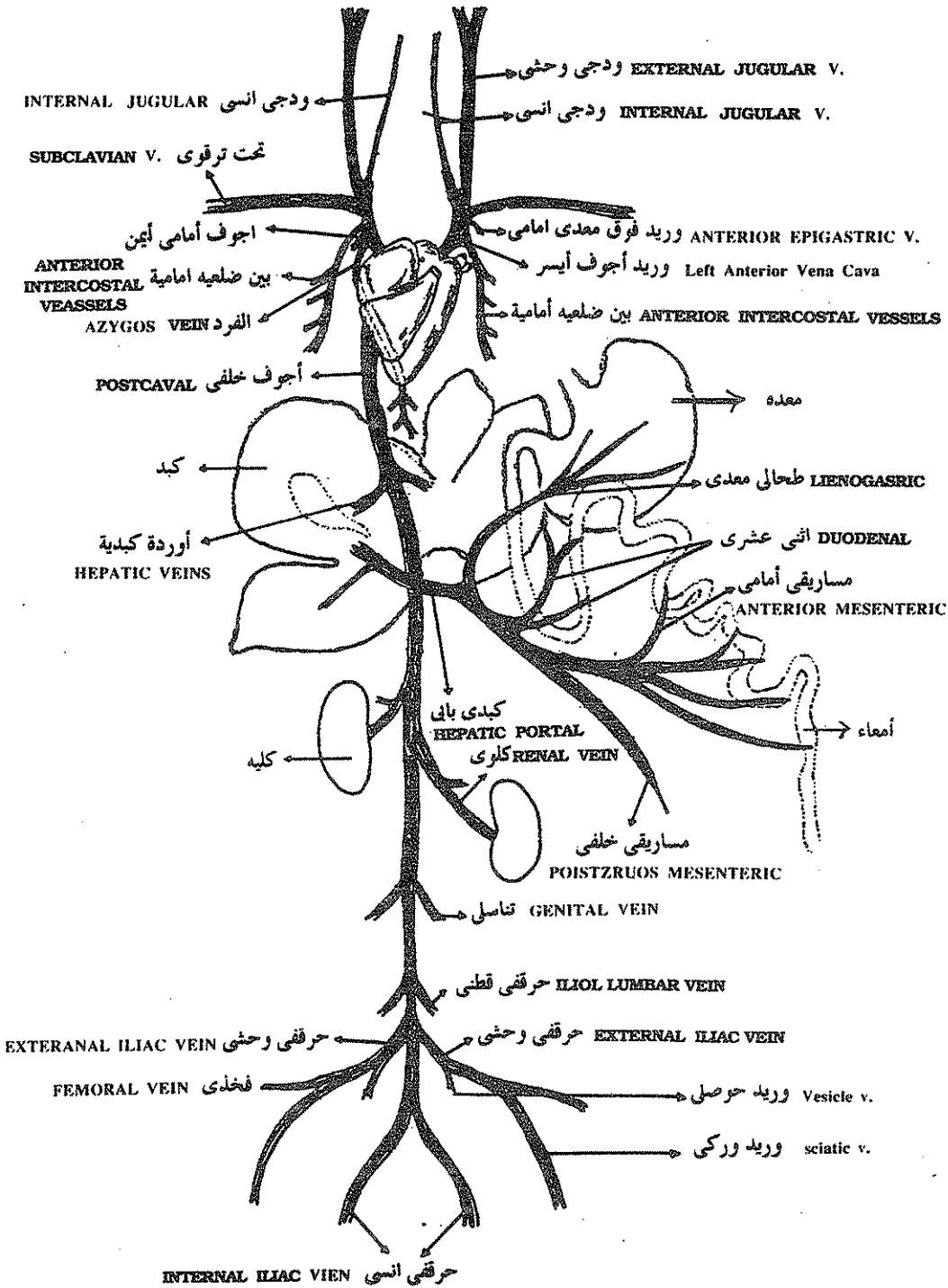
والوريد الذيل في الطيور قصير لقصر الذيل ويصل وريد يسمى الوريد العصصى المساريقى الوريد الذيل بالوريد البابى الكبدى وهو يشبه في وظيفته الوريد البطنى الأمامى الموجود في البرمائيات والزواحف .

ويوجد في الطيور وريد فوق معدى يحمل الدم من الغشاء البريتونى (great omentum) إلى احد الأوردة الكبدية .

والقلب في الطيور منقسم تماما إلى نصف أيمن وآخر أيسر يحتوى النصف الأيمن على دم غير مؤكسد بينما يحتوى النصف الأيسر على دم مؤكسد قادم إلى الأذين الأيسر عن طريق الأوردة الرئوية وبذلك تكون هناك دورة دموية مزدوجة ومتقدمة في هذه الحيوانات ويصب في الوريد الأجوف الخلفى وريد حرقفى ووركى وفخذى .

## الجهاز الوريدي في الثدييات :

يصب وريدان أجوفان أماميان ووريد أجوف خلفى الدم مباشرة في الأذين الأيمن الذى احتوى بداخله الجيب الوريدي ويصب في الوريد الأجوف الأمامى وريد ودجى أنسى ( وهو يمثل الوريد الرئيسى الأمامى في الأسماك ) رفيع وودجى وحشى أكثر سمكا وإلى الخارج منه . كما يصب وريد تحت ترقوى ووريد ورفى ووريد ثدى داخلى في كل من الوريدين الأجوفين الأماميين . ويوجد وريد فرد يجمع الدم من العضلات البين ضلعية ويصب في الوريد الأجوف الأيمن وهو مماثل للأوردة الفقارية الموجودة في الزواحف .




الأرنب : الجهاز الوريدي. Venous system of Rabbit.

والتغير الكبير الحادث في الجهاز الوريدي للتدييات يظهر في الجزء الخلفى من الجسم الذى اصبحت فيه الأوردة أكثر بساطة . فلا يوجد أى أثر للأوردة البابية الكلوية في الحيوان البالغ وكل الأوردة من الأعضاء الخلفية للجسم تصب في الوريد الأجوف الخلفى مباشرة ويسمى كل منها حسب العضو القادم منه .

وقد اختفى الوريد البطنى الأمامى من التدييات وتعتبر الأوردة السجقية الموجودة في جنين التدييات والتي تعيد الدم من المشيمة إلى الجنين مماثلة للأوردة البطنية الجانبية الموجودة في الأسماك الغضروفية والوريد البطنى الأمامى الموجود في البرمائيات والزواحف . وتتحلل الأوعية السرية بعد الولادة عندما تفقد وظيفتها واتصالها بالمشيمة .

والوريد البالى الكبدى في التدييات يشبه تماما ذلك الموجود في الأنواع السابق ذكرها ويصب في هذا الوعاء أوردة قادمة من المعدة والأثنى عشر والجزء الأمامى والخلفى من المساريقا .

ويصب في الوريد الأجوف الخلفى من الخلف إلى الأمام وريد حرقمى داخلى وخارجى ووريد منسلى وكلوى وأوردة كبدية وأخرى من الحجاب الحاجز .



## المراجع

- ١ - كراسات علم الحيوان ، ١٩٦٤ .  
د . عطا الله خلف الدوينى ، د . جرجس عبدالمسيح .  
مكتبة الانجلو المصرية .
- ٢ - بيولوجية الحيوان العملية ، الجزء الأول والثانى ، ١٩٦٨ .  
الدكتور أحمد حماد الحسينى ، د . اميل شنودة دميان .  
دار المعارف بمصر .
- 3 - **A manual of zoology, 1926**  
Borradaile, L. A.  
Oxford Univ. Press
- 4 - **Chordate morphology, 1962**  
Malcoolm Jollie  
Reinhold Publishing corporation, New York
- 5 - **The vertebrate body, 1967**  
Romer, A. S.  
W. B. Sauders comp., Philadelphia.
- 6 - **Text book of zoology, Vol. II; Vertebrates, 1962**  
Parker, T. J. and Haswell, W. A.  
Macmillan
- 7 - **A manual of practical zoology, chordates, 1984**  
Verma, P. S.  
S. Shand and comp. LTD, New delhi.
- 8 - **Development of vertebrate anatomy, 1975**  
Joy, B. Philips  
The C.V. Mosby Comp.



رقم الإيداع  
١٩٩١/٨٨٩٠